QL
703
S25
1874
Leg. 61-64
MAMM

Dr. H. G. Bronn's

Klassen und Ordnungen

des

THIER-REICHS,

wissenschaftlich dargestellt

in Wort und Bild.

Fortgesetzt von

Dr. **W. Leche**
Professor der Zoologie an der Universität zu Stockholm.

Mit auf Stein gezeichneten Abbildungen.

Sechster Band. V. Abtheilung.

Säugethiere: Mammalia.

61., 62., 63. u. 64. Lieferung.

Leipzig.
C. F. Winter'sche Verlagshandlung.
1902.

185743
FEB 10 1903

QL
703
S25
1874
Lfg. 61-64
MAMM

Säugetiere/

Das Gefässsystem.

Literatur.

(Vergleiche die Bemerkung Bd. 1, pag. 649.)

(728) **Allen, W.:** Omphalo-mesenteric Remains in Mammals. Journ. of Anat. and Phys. London. Vol. 17. 1883.

(729) **Bardeleben, K. v.:** Die Hauptvene des Arms, Vena capitalis brachii. Jen. Zeitschr. f. Naturwiss. Bd. 14. 1880.

(730) **Barkow, J. C. L.:** Disquisitiones recentiores de arteriis mammalium et avium. Acta Acad. Leopoldino-Carolinae. Bd. 20. 1844.

(731) **Barkow, H. C.:** Comparative Morphologie des Menschen und der menschenähnlichen Thiere. Bd. V. Die Blutgefässe. Breslau. 1868.

(732) **Bayer, L.:** Beitrag zur vergleichenden Anatomie der Oberarmarterien. Morphol. Jahrb. Bd. 19. 1892.

(733) **Beauregard, H.:** L'artère carotide interne chez le Mouton. C. R. Soc. Biol. Paris (9). Bd. 4. 1892.

(734) **Beauregard, H.** et **Boulart, R.:** Note sur la circulation du coeur chez les Balaenides. Bull. Mus. Hist. Natur. Paris. 1896.

(735) **Beddard, F. E.:** Note on the presence of an Anterior Abdominal Vein in Echidna. Proceed. Zool. Soc. London. 1884.

(736) —— On some points in the visceral anatomy of Ornithorhynchus. Ibidem. 1895.

—— On the visceral anatomy of Dendrolagus. Ibidem. 1895.

(737) —— Notes upon the Anatomy of a Manatus inunguis. Ibidem. 1897.

(738) **Bernays, A. E.:** Entwicklungsgeschichte der Atrioventricularklappen. Morph. Jahrb. Bd. 2. 1876.

(739) **Born, G.:** Beiträge zur Entwicklungsgeschichte des Säugethierherzens. Archiv f. mikrosk. Anatomie. Bd. 33. 1889.

(740) **Boulart, R.:** Note sur le système vasculaire des poches laryngiennes de l'Orang-Outang. C. R. Soc. Biol. Paris (8). Bd. 3. 1887.

(741) **Bouvier, E.:** Observations anatomiques sur l'Hyperoodon rostratus. Annales d. scienc. nat. Paris. Bd. 13. 1892.

(742) —— Plexus formés par les artères intercostales du Phoca vitulina. Bull. Soc. Philom. Paris (8). Bd. 4. 1892.

(743) **Broom, R.:** On the Arterial Arches and Great Veins in the Foetal Marsupial. Journ. of Anatomy and Phys. London. Vol. 32. 1898.

(744) **Carlsson, A.:** Zur Anatomie des Hyperoodon diodon. Bihang t. Svenska Vet. Akad. Handlingar. Bd. 13. 1883.

(745) **Chiarugi, G.:** Appunti da servire alla storia del sistema delle vene azigos dei Mammiferi. Atti Soc. Toscana Sc. N. Pisa Proc. Verb. Vol. 5. 1887.

(746) **Cleland, J.:** Notes on the viscera of the Porpoise (Phocaena communis) and White beaked dolphin (Delphinus albirostris). Journ. of Anatomy and Phys. London. Vol. 18. 1884.

(747) **Coen, E.:** Ueber die Blutgefässe der Herzklappen. Arch. f. mikrosk. Anatomie. Bd. 27. 1886.

(748) **Cuénot, L.:** Études sur le sang et les glandes lymphatiques dans la série animale. Archiv. Zool. Expérim. (2). T. 7. 1889.

(749) **Eisler, P.:** Das Gefäss- und peripherische Nervensystem des Gorilla. Eine vergleichend-anatomische Untersuchung. Halle. 1890.

(750) **Ficalbi, E.:** Di una particolare disposizione di alcuni vasi venosi del collo delle Scimmie. Atti Soc. Tosc. Sc. N. Pisa Rend. Vol. 4. 1885.

(751) —— Contribuzione alla conoscenza della angiologia delle Scimmie. Atti Accad. Fisiocritici Siena (4). Vol. 1. 1889.

(752) **Gegenbaur, C.:** Zur vergleichenden Anatomie des Herzens. Jenaische Zeitschrift für Naturwissenschaften. Bd. 2. 1866.

(753) **Grosser, O.:** Ueber die Persistenz der linken Sinusklappe an der hinteren Hohlvene bei einigen Säugethieren. Anat. Anz. Bd. 12. 1896.

(754) —— Zur Anatomie und Entwicklungsgeschichte des Gefässsystems der Chiropteren. Anatomische Hefte von Merkel und Bonnet. Heft 55. 1901.

(755) **Gulliver, G.:** On the Red Corpuscles of the Blood of Vertebrata. Proceed. Zool. Soc. London. 1862.

(756) —— Observations on the Sizes and Shapes of the Red Corpuscles of the Blood of Vertebrates. Ibid. 1875.

(757) **Heape, W.:** The development of the Mole (Talpa europaea). Quart. Journal of Microsc. Sc. (2). Vol. 26. 1886.

(758) **Heyde, J.:** Notes on the hearts of certain animals. The American Naturalist Vol. 25. 1892.

(759) **Hochstetter, F. v.:** Zur Morphologie der Vena cava inferior. Anat. Anzeiger. Jahrg. 3. 1888.

(760) —— Ueber die Bildung der hinteren Hohlvene bei den Säugethieren. Anat. Anzeiger. Jahrg. 2. 1887.

(761) —— Ueber das normale Vorkommen von Klappen in den Magenverzweigungen der Pfortader beim Menschen und einigen Säugethieren. Arch. Anatomie und Phys. Anat. Abth. Bd. 11. 1887.

(762) —— Ueber das Gekröse der hinteren Hohlvene. Anat. Anzeiger. Jahrg. 3. 1888.

(763) —— Ueber die ursprüngliche Hauptschlagader der hinteren Gliedmaassen des Menschen und der Säugethiere etc. Morpholog. Jahrb. Bd. 16. 1890.

(764) —— Ueber die Entwicklung der A. vertebralis beim Kaninchen und der Ansa Vieussenii. Ibidem.

(765) —— Beiträge zur Entwicklungsgeschichte des Venensystems der Amnioten. 3. Säuger. Morphol. Jahrb. Bd. 20. 1893.

(766) —— Beiträge zur Anatomie und Entwicklungsgeschichte des Blutgefässsystems der Monotremen. Denkschr. d. medic.-naturw. Gesellsch. Jena. Bd. 5. 1896.

(767) —— Ein Beitrag zur vergleichenden Anatomie des Venensystems der Edentaten. Morphol. Jahrb. Bd. 25. 1897.

(768) **Hofmann, M.:** Zur vergleichenden Anatomie der Gehirn- und Rückenmarksarterien der Vertebraten. Zeitschr. f. Morphologie und Anthrop. Bd. 2. 1900.

(769) **Hoggon, G. et E.:** On the comparative Anatomy of the Lymphatics of the Uterus. Journ. of the Anat. and Phys. Vol. 16. 1882.

(770) **Hyrtl, J.:** Das arterielle Gefässsystem der Edentaten. Denkschr. d. Acad. d. Wissensch. zu Wien. Bd. 1. 1849.

(771) —— Das arterielle Gefässsystem der Monotremen. Ibid. Bd. 5. 1843.

(772) —— Ueber das Vorkommen von Wundernetzen bei Hyrax syriacus. Sitzungsb. d. mathem.-naturw. Classe der Acad. d. Wiss. Wien. Bd. 8. 1852.

(773) —— Ueber einige Eigenthümlichkeiten der arteriellen Gefässverästelungen bei den Seehunden. Ibid. Bd. 11. 1853.

(774) **Keith, A.:** The Modes of Origin of the Carotid and Subclavian Arteries from the Arch of the Aorta in some of the higher Primates. Journal of Anatomy and Phys. London. Vol. 29. 1895.

(775) **Kent, A. F.:** Researches on the Structure and Function of the Mammalian Heart. Ibidem. Vol. 14. 1893.

(776) **Kerschner, L.:** Zur Morphologie der Vena cava inferior. Anat. Anzeiger. Jahrg. 3. 1888.

(777) **Klinckowström, A.:** Quelques recherches morphologiques sur les artères du cerveau des Vertébrés. Bihang t. Svenska Vet. Akad. Handlingar. Bd. 15 Stockholm. 1890.

(778) **Langer, A.:** Zur Entwicklungsgeschichte des Bulbus cordis bei Vögeln und Säugethieren. Morphol. Jahrb. Bd. 22. 1895.

(779) **Lankester, E. R.:** On the valves of the heart of Ornithorhynchus paradoxus compared with thoise of Man etc. Proceed. Zool. Soc. London. 1882.

(780) —— On the right cardiac valve of Echidna and of Ornithorhynchus. Ibid. 1883.

(781) **Launay, P.:** Veines jugulaires et Artères carotides chez l'homme et chez les animaux supérieurs. Paris. 1896.

(782) **Mackay, J.:** Arteries of the head and neck of the Porpoise. Proceed. Glasgow Phil. Soc. 1886.

(783) **McClun, C. F.:** On the Frequency of Abnormalities in Connection with the Postcaval Vein and its Tributaries in the Domestic Cat. Americ. Naturalist. Vol. 34. 1900.

(784) —— The Variations of the Venous System in Didelphys virginiana. Anat. Anzeiger. Bd. 17. 1900.

(785) **Mojsisovics, A. v.:** Nachträge zur Anatomie von Loxodon africanus. Mittheil. d. naturwissensch. Vereins Graz. 1883.

(786) **Popowsky, J.:** Phylogenesis des Arteriensystems der unteren Extremitäten bei den Primaten. Anatom. Anz. 8. u. 10. Jahrg. 1893—94.

(787) **Retterer, E.:** Sur les rapports de l'artère hépatique chez l'Homme et quelques Mammifères. Journal de l'Anatomie et de la Phys. Paris. 29. Année. 1893.

(788) **Rojecki, I.:** Sur la circulation artérielle chez le Macacus cynomolgus et le Mac. sinicus. Journ. de l'Anatomie et de la Phys. T. 25. 1889.

(789) **Röse, C.:** Zur Entwicklungsgeschichte des Säugethierherzens. Morphol. Jahrb. Bd. 15. 1889.

(790) —— Beiträge zur vergleichenden Anatomie des Herzens der Wirbelthiere. Ibidem. Bd. 16. 1890.

(791) **Salzer, H.:** Ueber die Entwicklung der Kopfvenen des Meerschweinchens. Morphol. Jahrbuch. Bd. 23. 1895.

(792) **Schwalbe, E.:** Zur vergleichenden Anatomie der Unterarmarterien. Morphol. Jahrbuch. Bd. 23. 1895.

(793) **Scott, J.,** and **Parker, J.:** On a specimen of Ziphius recently obtained near Dunedin. Transact. Zool. Soc. London. Vol. 12. 1889.

(794) **Selenka, E.:** Studien zur Entwicklungsgeschichte der Thiere. Heft 4. Das Opossum (Didelphys virginiana). Wiesbaden. 1887.

(795) **Tandler, J.:** Zur vergleichenden Anatomie der Kopfarterien bei den Mammalia. Denkschr. Akad. d. Wissensch. Wien. Math.-naturw. Cl. Bd. 67. 1899.

(796) —— Zur vergleichenden Anatomie der Kopfarterien bei den Mammalia. Anatomische Hefte. 59. 1901.

(797) **Theile, W.:** Ueber das Arteriensystem von Simia Inuus. Archiv f. Anatomie und Physiologie. 1852.

(798) **Turner, W.:** The Lesser Rorqual (Balaenoptera rostrata). Proc. R. Soc. Edinburgh. Bd. 19. 1892.

(799) **Wittmann, R.:** Die Schlagadern der Verdauungsorgane mit Berücksichtigung der Pfortader bei Orang, Chimpanse und Gorilla. Arch. f. Anthropologie. Bd. 20. 1891.

(800) **Young, A.:** On the termination of the Mammalian. Aorta, with observation of the homologies of the Pelvic Arteries. Stud. Anat. Dep. Owens College Manchester. Vol. 1. 1891.
(801) **Zuckerkandl, E.:** Ueber die Entstehung der Vorderarmgefässe beim Kaninchen und bei der Katze. Verhand. der Deutsch. Anat. Gesellsch. 7. Vers. 1893.
(802) —— Zur Anatomie und Entwicklungsgeschichte der Arterien des Vorderarmes. Anat. Hefte. 1. Abth. Bd. 4—5. 1894—95.
(803) —— do. des Unterschenkels und des Fusses. Ibid. Bd. 5. 1895.
(804) —— Zur Anatomie von Chiromys madagascariensis. Denkschr. d. Akad. d. Wissenschaften. Mathem.-Naturw. Classe. Wien. Bd. 68. 1900.
(805) —— Zur Morphologie der Arteria pudenda interna. Sitzungsber. d. Akademie d. Wiss. Wien. Bd. 109. 1900.

Die rothen Blutkörperchen

sind bei den erwachsenen Säugethieren immer kern- und membranlose Zellen, welche meistens die Form kreisrunder, biconcaver Scheiben haben. Nur bei den Cameliden sind sie von ovaler Form. Sie werden bei allen Säugern von den Leucocyten an Grösse übertroffen und sind stets kleiner als bei den übrigen Wirbelthieren. Die kleinsten rothen Blutkörperchen kommen bei den Wiederkäuern vor, und unter diesen wiederum sind sie bei den Tragulidae am kleinsten. Die grössten rothen Blutkörperchen in dieser Classe besitzen die Proboscidea, Myrmecophaga und Trichechus. Bei Fissipedia kommen in dieser Beziehung bedeutende Schwankungen vor: während bei einigen die fraglichen Blutkörperchen zu den grössten innerhalb der Classe gehören, sind sie bei anderen kleiner als bei manchen Wiederkäuern. Beim Menschen sind die rothen Blutkörperchen grösser als bei irgend einem europäischen Landsäugethiere. Im Uebrigen geht aus Gulliver's Untersuchungen (755, 756), denen diese Angaben entnommen sind, hervor, dass kein Ursachsverhältniss zwischen der Grösse der Thierform und derjenigen des rothen Blutkörperchens existirt: das letztere ist ebenso gross bei dem winzigen Mus minutus und Sorex vulgaris als bei der Giraffe und dem Pferde. Andererseits lässt sich feststellen, dass innerhalb derselben natürlichen Gruppe die grösseren Arten auch die grösseren rothen Blutkörperchen besitzen. So ist das Verhalten bei Ruminantia, Rodentia und Edentata.

Der Bau des Säugethierherzens

muss in seinen groben Zügen als bekannt vorausgesetzt werden. Es sei desshalb hier nur an folgende Einzelheiten, deren Modificationen uns in der nachstehenden Darstellung beschäftigen werden, erinnert.

Wie die beiden Herzhälften der Vögel sind auch diejenigen der Säuger vollkommen von einander getrennt. Die Stärkedifferenz der Wandungen des rechten und linken Ventrikels ist im Allgemeinen nicht so bedeutend wie bei den Vögeln. Im Gegensatz zum Vogelherzen finden sich an der Ventralseite jedes Atriums zipfel- oder lappenförmige Anhänge, welche die Wurzeln der Aorta und Arteria pulmonalis um-

greifen. Sie werden Herzohren (Auriculae cordis) genannt. Der die beiden Kammern umfassende Abschnitt des Herzens wird von den Vorkammern durch eine Furche (Sulcus coronarius) getrennt. Eine Längsfurche (Sulcus longitudinalis ventralis et dorsalis) verläuft über die Kammeroberfläche des Herzens und deutet die Scheidung der beiden Kammern an.

Die rechte Vorkammer (Atrium dextrum, Taf. CXXII, Fig. 1) trägt an ihrer Innenwand zum Theil sich durchflechtende Muskelvorsprünge (Musculi pectinati, *M p*). Zwischen den beiden Hohlvenenmündungen (Vena c. superior et inferior) buchtet sich die hintere Vorkammerwand meist etwas einwärts und bildet dadurch das Tuberculum Loweri. An der medialen, das Septum atriorum bildenden Wand ist eine rundliche, vertiefte Stelle bemerkbar (Fossa ovalis), von einem Saume (Limbus s. Isthmus vieussenii) umzogen. Eine Valvula eustachii umgreift oft die Mündung der Vena cava inferior. Caudalwärts von dieser mündet die grosse Herzvene ein, begrenzt von einer dünnen Klappe (Valvula thebesii).

Die linke Vorkammer (Atrium sinistrum, Taf. CXXII, Fig. 2) hat bis gegen das Herzohr hin eine glatte Innenfläche, wogegen im Herzohr zarte Muskelbalken ein Netzwerk bilden.

Die rechte Kammer (Ventriculus dexter, Taf. CXXII, Fig. 1) legt sich mehr oder weniger mantelförmig um die linke (Taf. CXXIII, Fig. 3, 4). In der Regel ist die am Ostium venosum entspringende Atrioventricularklappe in drei Zipfel getheilt (Valvula tricuspidalis). An dem Rande wie an der unteren, dem Ventrikel zugekehrten Fläche inseriren sehnige Fäden (Chordae tendineae), welche, meist zu Bündeln vereinigt, in von der Ventrikelwand ausgehende, warzenförmige Bündel (Musculi papillares) übergehen. Manche Chordae tendineae entspringen auch direct von der Kammerwand oder von den Muskelbalken (Trabeculae carneae), welche an einem Theile der inneren Kammerwand ein grobes, musculöses Maschenwerk bilden.

Der aus dem Kammerraum sich fortsetzende Conus arteriosus ist von letzterem durch den vorderen Klappenzipfel getrennt. Er lagert über und ventralwärts von dem Conus arteriosus der linken Kammer und dem Ursprung der Aorta. Am Anfange der Lungenarterie sind die drei Taschenklappen (Valvulae semilunares) ausgebildet, von welchen jede mit ihrem unteren, convexen Rande der Arterienwand entspringt; am freien Rande jeder Klappe befindet sich in der Mitte ein Knötchen, Nodulus arantii.

Die linke Kammer (Ventriculus sinister, Taf. CXXII, Fig. 2) zeigt die Atrioventricularklappe in zwei Zipfel getheilt (Valvula bicuspidalis s. mitralis). Einer der Zipfel liegt medial und vorne, der andere lateral und hinten. Auch hier finden wir die Ausstattung des Inneren mit Trabeculae carneae, sowie Chordae tendineae und Musc. papillares. Diese Kammer hat stets stärkere Muskelwandungen als die

rechte. Der Conus arteriosus steigt unmittelbar neben dem Ostium venosum empor und wird von diesem durch den medialen Klappenzipfel geschieden. An einem Bulbus der Aorta finden sich drei Valvulae semilunares von entsprechendem Baue wie in der rechten Herzhälfte.

Den besten Einblick in die morphologisch wichtigen Theile des Säugethierherzens gewährt uns die Ontogenese desselben, wie diese vornehmlich durch Born (739) dargelegt worden ist. Die folgende Darstellung stützt sich wesentlich auf die Befunde des genannten Autors unter gleichzeitiger Berücksichtigung der Untersuchungen von Röse (790). Als Untersuchungsobjecte dienten Born vornehmlich eine Reihe ganz nahe auf einander folgender Stadien von Kaninchenembryonen; die ebenfalls untersuchten Embryonen von Mus, Arvicola, Sus und Mensch zeigten nur geringe Abweichungen.

Gehen wir von dem jüngsten von Born untersuchten Kaninchenembryo (von 0,95 mm Kopflänge) aus, so lässt sich die ursprüngliche Schlauchform der Herzanlage — für die früheren Stadien verweise ich auf die embryologischen Handbücher — noch deutlich erkennen (Textfig. 174—178); namentlich der Ventrikeltheil (*Vs* und *Vd*) giebt durchaus das Bild eines Schlauchstückes, dessen bis zur Berührung zusammengebogene vertikale Schenkel durch einen unteren queren Bogen mit einander verbunden sind. Das obere Ende des linken Schenkels biegt in ein fast horizontal verlaufendes Uebergangsstück zum Vorhofssack um (Textfig. 174, 177 *Ue*); dieses Uebergangsstück tritt später durch scharfe Absetzung als besonderer Theil, Canalis auricularis, auf. Das obere Ende des rechten Schenkels geht ohne äusserlich sichtbare Grenze in den Bulbus arteriosus (Textfig. 174, 175 *B*) über, und dieser biegt nach hinten und stark nach links ab, um, in der Medianebene angelangt, unter geringer Erweiterung (ventrale Aortenwurzel) in die Aortenbögen zu zerfallen. Der Vorhoftheil liegt als rundlicher Sack durchaus hinter dem Ventrikeltheil (Textfig. 176 *Ao, Ad*). Am oberen Rande des Vorhofs macht das Endstück des Bulbus arteriosus eine seichte Einbuchtung; der unterste Theil ist, entsprechend dem Ansatz des Lungengekröses (Textfig. 176 *Lg*), ebenfalls in der Mitte eingebuchtet, so dass man eine rechte und linke Hälfte unterscheiden kann. Von den beiden Vorhofshälften ist die linke die grössere; die rechte erscheint als ein kleiner, rundlicher Blindsack, dessen Ränder überall gegen die des entsprechenden Ventrikeltheils, hinter dem er liegt, zurückstehen. Der Sinus venosus (Textfig. 175—177 *Si* und *Si**), welcher der unteren Fläche des Vorhofssackes beinahe in ihrer ganzen Breite angefügt ist, überragt nach unten die Ventrikelspitze (Textfig. 175); in den erweiterten Enden des Sinus münden die Venae omphalomesentericae und umbilicales; über der Einmündung dieser Venen öffnet sich in die hintere Wand des Sinusendes jederseits der fast rein sagittal verlaufende Ductus cuvieri.

In Bezug auf das Herzinnere sei Folgendes bemerkt. Der Sinus und der Vorhofstheil sind dünnwandig, der Ventrikeltheil hat dickere

Fig. 174. Fig. 174—178. Fig. 175.

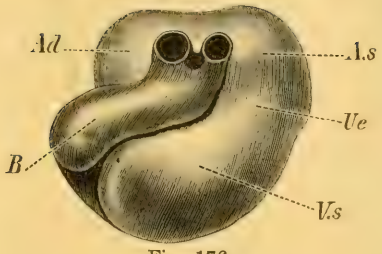

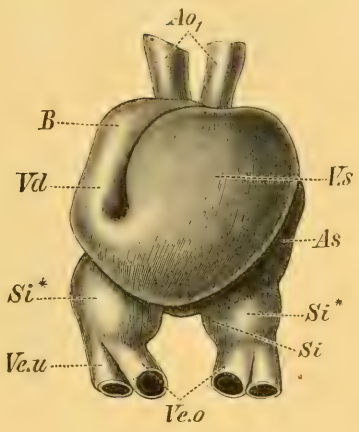

Fig. 176.

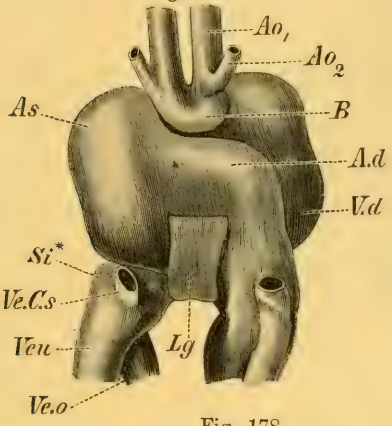

Fig. 177.

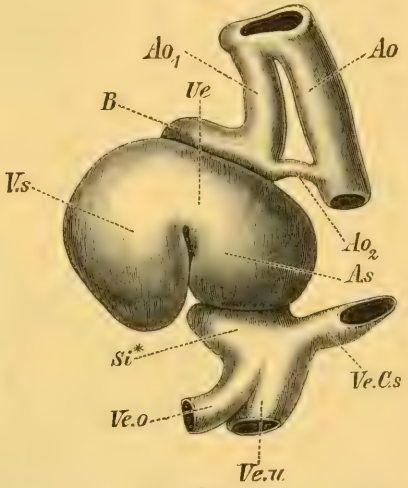

Fig. 178.

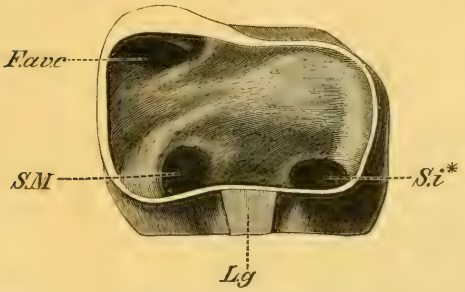

Modell des Herzens eines Kaninchenembryos von 0,95 mm Kopflänge 174; von oben, 175 von vorne, 176 von hinten, 177 von links, 178 Einblick von hinten in den Vorhofssack. Für diese und die folgenden Figuren gelten nachstehende Bezeichnungen:

Ad rechtes, *As* linkes Atrium.
Ao Aorta.
Ao I—V 1.—5. Aortenbogen.
Ar Arteria pulmonalis.
B Bulbus.
*Bw*¹ linker vorderer } Endocardwulst am
*Bw*² rechter hinterer } unt. Ende d. Bulbus.
Ca Canalis auricularis.
Eo oberes, *Eu* unteres Endocardkissen.
Eor rechter } Randhöcker des oberen
Eol linker } Endocardkissens.
Eur rechter } Randhöcker des unteren
Eul linker } Endocardkissens.
Eavc Foramen atrioventriculare commune.
Eavd Foramen atrioventriculare dextrum.
Eaos Foramen atrioventriculare sinistrum.
Lg Lungengekröse.
OI Ostium primum; primäre Communication zwischen den beiden Vorhöfen.
OII Ostium secundum; sekundäre Communication zw. d. beid. Vorhöfen = Foramenovale.
Oi Ostium interventriculare.
Ps Septum spurium.
SI Septum primum = Valvula foraminis ovalis.
SII Septum secundum = Isthmus vieussenii.
Si Venensinus.
Sd rechtes, *Ss* linkes Horn des Venensinus.
SM Sinusmündung in den Vorhof.
Squ Unteres Querstück des Venensinus.
Spi Spatium interseptale.
Vd rechter, *Vs* linker Ventrikel.
Veo Vena omphalomesenterica.
Veu Vena umbilicalis.
Veh Vena hepatica.
VeA Vena arantii.
Vecai Vena cava inferior.
VeCd rechte } Vena cava superior
VeCs linke } = Ductus cuvieri.
Vecs Vena cardinalis superior.
Veci Vena cardinalis inferior.

(Nach Born 739.)

Wände. Vom linken Seitenrande der linken Vorhofshälfte aus schiebt sich eine halbmondförmige Falte zwischen Vorhof und Sinus ein (Textfigur 178); die Einmündung des Uebergangstheils in den Ventrikel (später

Fig. 179 und 180.

Fig. 179.

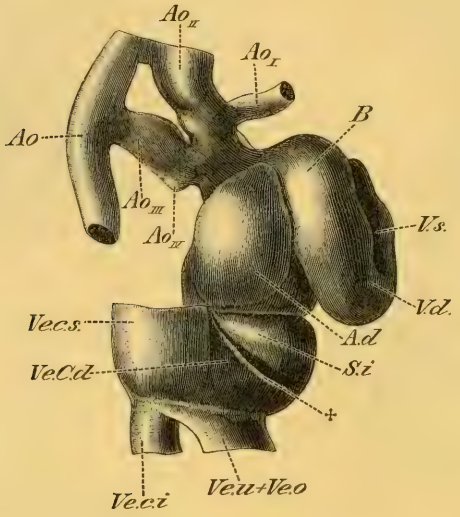

Fig. 180.

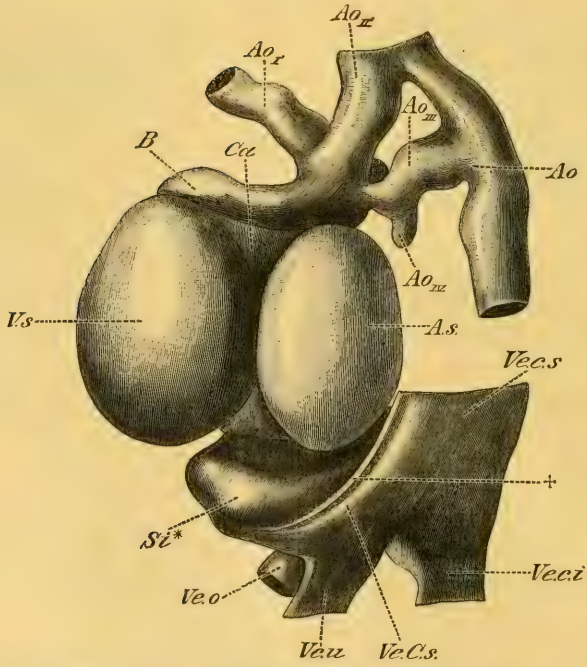

Modell des Herzens eines Kaninchenembryos von 1,7 mm Kopflänge; 179 von der linken Seite, 180 von der rechten Seite. Bezeichnungen wie Textfig. 174—178. (Nach Born 739.)

Canalis auricularis) findet man in der linken oberen Ecke der verticalen oberen Wand, mit welcher der Vorhofssack der hinteren Fläche des

Fig. 181 und 182.

Fig. 181.

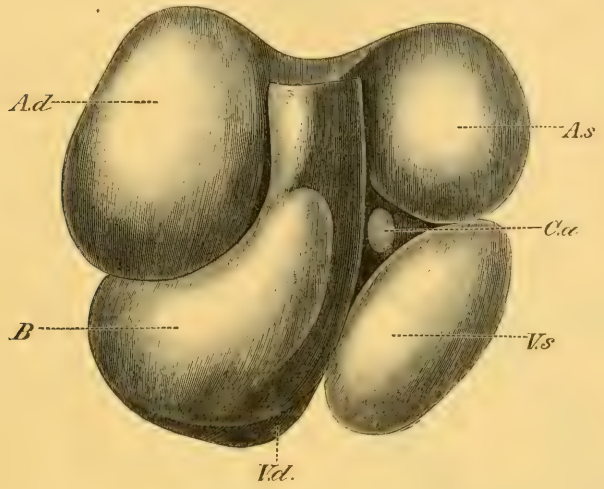

Fig. 182.

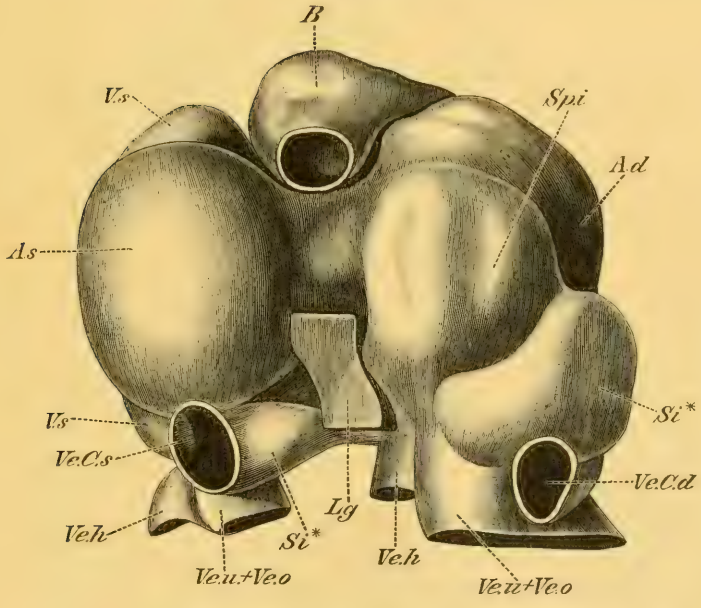

Modell des Herzens eines Kaninchenembryos von 2,5 mm Kopflänge; 181 von oben, 182 von hinten. Bezeichnungen siehe Textfig. 174—178. (Nach Born 739.)

Ventrikeltheils direct angelagert ist. Im Uebergangstheil sind kaum Andeutungen von den zukünftigen Endocardkissen zu sehen. In Folge der von einer hellen Flüssigkeit (mit wenigen Zellen) angefüllten Spalte

zwischen Endothel und Muscularis stellt der Innenraum des Ventrikeltheiles einen stark verkleinerten und nicht ganz ähnlichen Ausguss der äusseren Form dar. Die unteren Enden der beiden Ventrikelschenkel sind ziemlich allseitig um ein geringes erweitert und gehen vermittelst einer kreisförmigen Oeffnung (Ostium interventriculare) in einander über.

Kaninchenembryo bis 2,5 mm Kopflänge.

Rechte und linke Ventrikelschenkel etwa gleich breit. Das Uebergangsstück wird zum scharf markirten Canalis auricularis (Textfig. 179, 181 *Ca*). Der Vorhofssack hat sich viel mächtiger entwickelt als der Ventrikelabschnitt; namentlich seine rechte Hälfte ist in ihrer Ausdehnung der linken nachgeeilt, eine Erscheinung, welche offenbar mit der stärkeren Entwicklung der rechten Vena umbilicalis zusammenhängt. Der Sinussack ist durch eine deutliche Horizontalfurche vom Vorhofssacke abgegrenzt; die linke Sinushälfte ist ganz erheblich gegenüber der rechten an Grösse zurückgeblieben. Die viel stärkeren Ductus cuvieri treten jetzt in schräg von hinten nach vorn absteigender Richtung in die Hinterwand der Sinusenden (Textfig. 179). Jetzt ist jederseits ein gemeinsames Endstück für die Ven. umb. und omphalomes. vorhanden (Textfig. 182), das an der Einmündung in das erweiterte Sinusende durch eine seichte Einschnürung deutlich abgegrenzt ist.

Fig. 183.

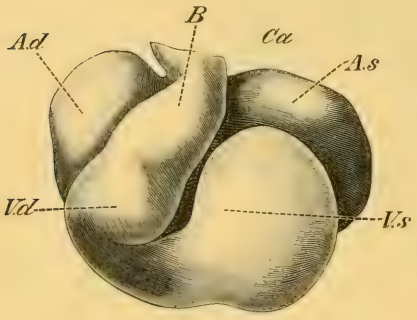

Modell des Herzens eines Kaninchenembryos von 2,66 mm Kopflänge von vorn. Bezeichnungen siehe Textfig. 174—178. (Nach Born 739.)

Kaninchenembryo bis zur Kopflänge von 6 mm.

Die rechte Ventrikelschleife rückt allmählich gegenüber der linken nach vorn vor. Die Veränderungen, welche hierdurch herauskommen, sind an den mitgetheilten Figuren zu ersehen. Besonders sei bemerkt, dass der Canalis auricularis nicht mehr wie in Textfig. 174 in ganzer Ausdehnung frei liegt, sondern in die Tiefe rückt, vom Seitenrande des linken Ventrikels gegen die Mitte des Herzens hin, bis sein rechter Rand der Interventricularfurche gegenüber liegt und von dem linken Rande des Bulbus verdeckt wird (Textfig. 181, 183). Complicirt wird der Vorgang dadurch, dass im Anfang auch eine geringe Drehung des ganzen Herzens in der Richtung von rechts nach links stattfindet. Eine Verwachsung der einander zugewandten Seiten der Ventrikelschenkel findet statt. Die Schlingenform des Ventrikeltheils geht immer mehr verloren und erscheint aus zwei etwa kugeligen Hälften zusammengesetzt (Textfig. 183); die Interventricularfurche bezeichnet die ursprünglich vollständigere Trennung.

Das Ventrikelende überragt den Vorhof immer weiter und weiter nach unten, so dass die hintere Fläche der Ventrikel freiliegend erscheint, während sich gleichzeitig die Vorhöfe über den unteren Enden der Ventrikel erheben. In Bezug auf die übrigen Umgestaltungen in der äusseren Form verweise ich auf die Textfiguren 180, 181, 183.

Das Herzinnere beim Kaninchenembryo bis zur Kopflänge von 6 mm.

Die erste wichtige Veränderung im Vorhofsabschnitt besteht in der Verkleinerung und Verschiebung der Sinus-Einmündung. Die Sinusmündung wird allmählich von der unteren Wand des rechten Vorhofssackes auf die hintere verschoben; gleichzeitig wird die Oeffnung immer mehr seitlich eingeengt, indem sich an ihrem rechten Umfang ein leisten-

Fig. 184.

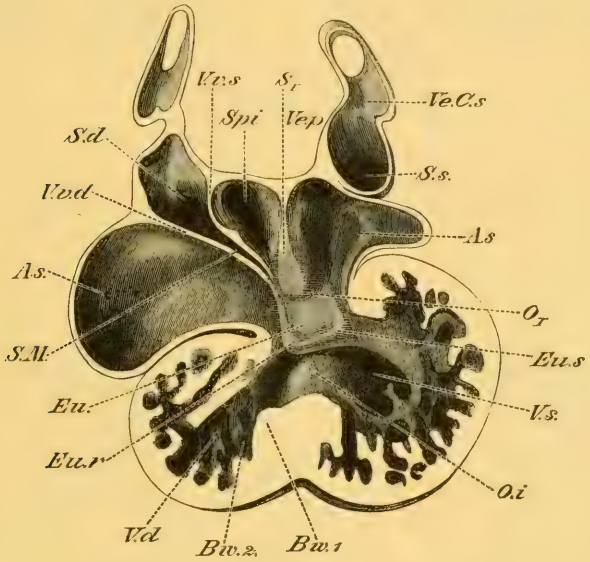

Modell des Herzens eines Kaninchenembryos von 5,8 mm Kopflänge. Schnitt durch das Foramen atrioventriculare commune; Einblick von oben in die untere Schnitthälfte. Bezeichnungen siehe Textfig. 174—178. (Nach Born 739.)

artiger Vorsprung ausbildet; später markirt sich auch ein linker Vorsprung: das sind die Anlagen zur Valvula venosa dextra et sinistra. Die Randleisten, welche anfänglich als Einfaltungen der ganzen Herzwand erscheinen, gewinnen nämlich ein selbständiges Wachsthum und treten als klappenförmige Gebilde viel stärker, als man es nach den äusseren Furchen vermuthen würde, in die Vorhofslichtung ein (Textfig. 184). Als eine obere unpaare Fortsetzung der Valvulae venosae bildet sich der Septum spurium aus, welcher einer äusseren Furche entspricht; das Septum spurium endigt an der vorderen Vorhofswand neben dem inzwischen gebildeten Septum primum (Textfig. 184 *S I*).

Röse weist nach, dass das sog. Sept. spurium nichts anderes ist als ein sich sehr frühzeitig und ausgiebig entwickelnder Musculus pectinatus. Derselbe ist bei Fischen vorhanden, beim Krokodil noch sehr deutlich; bei den Vögeln und Säugern bildet er sich später ent-

Fig. 185—188

Fig. 186.

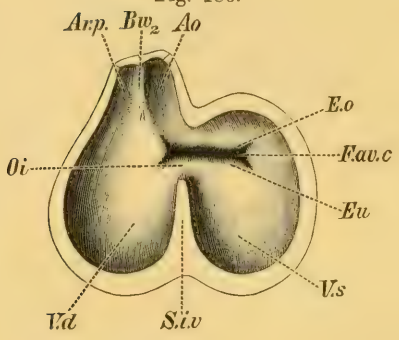

Fig. 187.

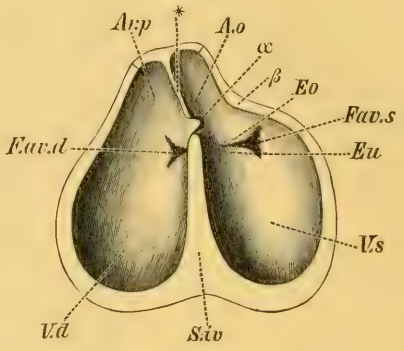

Fig. 188.

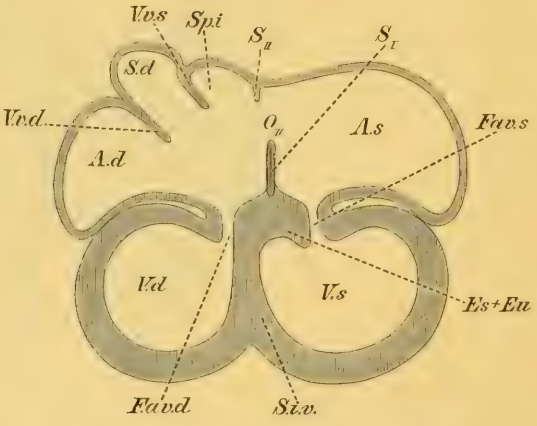

Fig. 185.

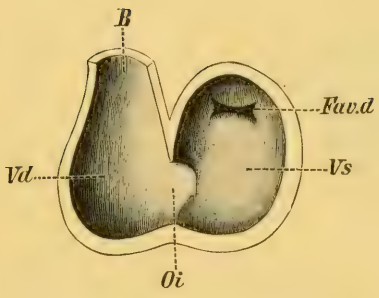

sollen die Lagerverschiebungen des Ostium atrioventriculare zum Ostium interventriculare sowie die Trennung der Ventrikel und grossen Arterien verdeutlichen. Die Ventrikel sind durch einen bei aufgerichtetem Herzen frontalen Schnitt halbirt gedacht; man sieht in die hintere Hälfte. Fig. 188 stellt die Beziehungen des Septum primum und secundum dar. (Nach Born 739.)

sprechend der Rückbildung der Sinusklappen zurück. Born schreibt diesem Muskel eine Function bei der Schliessung der Sinusklappen zu; in Uebereinstimmung hiermit nennt ihn Röse den Spannmuskel der Sinusklappen.

Die erste Anlage des Septum primum, der Vorhofsscheidewand (Septum atriorum), tritt beim Embryo von 1,7 mm Kopflänge auf; es erreicht aber erst bei Embryonen von 2,5—2,7 mm Kopflänge seine volle Ausbildung. Es geht von der Mitte des durch die äussere Einbuchtung

veranlassten inneren Vorsprungs aus und stellt einen dünnen, aber hohen, halbmondförmigen Kamm dar, dessen Ansatzlinie sich von dem oberen Theile der vorderen Wand bis zum unteren Ende der hinteren Wand (Textfigur 188 *SI)* erstreckt; der freie Rand des Kammes ist von einer kolbigen Endocardverdickung eingenommen, in welche die Muskelplatte eingesenkt ist. Die ovale Oeffnung, welche zwischen dem freien Rande des Septum primum und dem Ostium atrioventriculare beide Vorhofshälften verbindet, bezeichnet Born als Ostium primum oder primäre Communication zwischen den beiden Vorhöfen.

Die Ansatzenden des Septum primum werden immer weiter gegen die Atrioventricularöffnung hin vorgeschoben; zugleich nimmt dasselbe in seiner Mitte erheblich an Höhe zu, und hierdurch wird das Ostium primum immer kleiner. Bei Embryonen von 3 mm Kopflänge bemerkt man die Bildung einer neuen Oeffnung zwischen beiden Vorhöfen, und zwar in der Mitte des Ansatzes des Septum primum an der Vorhofswand, da wo die hintere Vorhofswand in die obere umbiegt. Diese neue Oeffnung (Ostium secundum) wird um so grösser, je mehr die Weite des Ostium primum abnimmt (Textfig. 188 *OII*). So lange diese beiden Oeffnungen zugleich vorhanden sind, besitzt die Vorhofsscheidewand die Form eines Bandes mit zwei freien Rändern (Born); Röse beschreibt sie als Ring mit sehr excentrisch sitzendem Loche. Bei Embryonen von 5,5—6 mm Kopflänge ist das Ostium primum verschwunden, und das vergrösserte Ost. secundum bildet die einzige Communicationsöffnung zwischen den Vorhofshälften. Die Mitte der Ansatzlinie theilt jetzt das Ostium atrioventriculare in zwei Oeffnungen, von denen jede nur mit der entsprechenden Vorhofshälfte communicirt.

Born's Ostium secundum ist nun nichts anderes als das spätere Foramen ovale, und das Septum primum liefert die Valvula foraminis ovalis. Bei Kaninchenembryonen von etwa 5 mm Kopflänge bildet sich von der oberen Wand und dem oberen Theile der hinteren Wand eine neue halbmondförmige Leiste, welche das Foramen umrahmt (Septum secundum Born), und welche den Haupttheil des Isthmus vieussenii liefert. Nach Röse ist der Isthmus (Limbus) vieussenii eine ganz secundäre Bildung, die zwar schon bei den Amphibien angelegt ist, jedoch erst bei den placentalen Säugern zu grösserer Ausbildung gelangt.

Der Raum, welcher zwischen den Valv. venosae und dem Septum spurium einerseits und dem Sept. primum andererseits (siehe oben) gelegen ist, stellt bei Embryonen von 3—5 mm Kopflänge eine immer stärker nach hinten und oben heraustretende Aussackung dar, welche, von dem übrigen Theile des rechten Vorhofes scharf abgesetzt, denselben kuppelförmig überragt. Den inneren Abschnitt dieser Aussackung bezeichnet Born als Spatium interseptale (Textfig. 188 *Spi)*. Dieser Raum, welcher bei den Vertebraten bis hinauf zu den Monotremen auch beim ausgewachsenen Individuum recht ansehnlich vorhanden ist, bildet in der Säugerreihe allmählich zurück.

Schon auf einem früheren Stadium kommt der Sinus venosus an die hintere Wand der viel rascher wachsenden Vorhöfe zu liegen und nimmt ausgeprägte Hufeisenform an. In die vertikalen aufsteigenden Schenkel des Hufeisens münden die Ductus cuvieri, welche bei Embryonen von 6 mm Kopflänge in der directen Verlängerung der Sinusenden stehen. Das rechte Sinushorn öffnet sich nach vorne zwischen den Valvulae venosae hindurch in den rechten Vorhof.

Der Canalis auricularis rückt allmählich vom linken Seitenrande des Herzens in die Tiefe gegen die Mittellinie desselben hin, dementsprechend sich auch die Einmündung des Can. auricularis nach rechts hinüber verschiebt und sich der Ebene der Interventricularöffnung nähert. Bei Embryonen von 4,2—5,5 mm Kopflänge schneidet die Ebene der Interventricularöffnung auf den rechten Umfang der Oeffnung des Can. auricularis oder des Ostium atrioventriculare commune ein (Textfig. 184, 185). Während in dem jüngsten Stadium diese Oeffnung hoch über dem oberen Rand der Interventricularöffnung lag, verwachsen späterhin die benachbarten Flächen der beiden Ventrikelschenkel immer höher hinauf mit einander. Der Verwachsung entsprechend dehnt sich gleichzeitig die Interventricularöffnung nach oben aus. Ihr oberer Rand erreicht dann bald das Niveau der Einmündung des Ostium atriov. com., bei Embryonen von 4,2—5,5 mm Kopflänge überschreitet er dasselbe. Das Ostium atriov. com. führt also jetzt nicht mehr allein in den linken Ventrikel, sondern auch, freilich zum kleineren Theil, in den rechten Ventrikel (Textfig. 188, 186).

Zu gleicher Zeit entsteht am vorderen und unteren Umfange der Interventricularöffnung eine dieselbe einengende halbmondförmige Leiste, die Anlage des Interventricularseptums (Septum ventriculorum, Textfigur 188 *S.iv*); über seine weitere Ausbildung siehe unten.

Das Foramen atrioventriculare commune wird von zwei wulstigen Lippen, den Atrioventricularlippen oder Endothelkissen (Endocardkissen, Textfig. 188, 186 *Eo, Eu*) begrenzt. Die Wülste sind aus einer Wucherung des Endocards hervorgegangen und bestehen aus einer gallertartigen Bindesubstanz und einem Endothelüberzug. Indem die herabsteigenden Ansatzenden des Septum primum (die Vorhofsscheidewand, siehe oben) auf die Endocardkissen übergreifen und schliesslich mit denselben verschmelzen, wird der einfache Canalis auricularis in das Ostium atrioventriculare sinistrum et dextrum zerlegt (Textfig. 186, 187).

Da der Canalis auricularis im Längenwachsthum zurückbleibt im Verhältniss zu den angrenzenden Herzabschnitten, wird seine äussere Wand von den sich mächtig ausdehnenden Ventrikelwänden umgegriffen; damit verschwindet der Can. auricularis als besonderer Herztheil bei Kaninchenembryonen von 3,5 mm Kopflänge schon vollständig. Er tritt mit seiner grössten Länge gewissermassen in die Ventrikelwand ein; eine directe Einstülpung des Canals in den Ventrikelraum, wie es His angiebt, konnte Born nicht finden.

Wie oben erwähnt, ist in früheren Stadien (noch bei Embryonen von 1,7 mm Kopflänge) im Ventrikel fast das ganze Endothel von der Muskelschicht durch einen breiten Zwischenraum getrennt; später legen sich besagte Schichten im grössten Theile ihrer Ausdehnung dicht aneinander. Aus der Muskelschicht erheben sich Bälkchen und Leisten, und bei Kaninchenembryonen von 2,5—3 mm Kopflänge greift die Trabekelbildung an den inneren Wänden der Ventrikelhohlräume soweit um sich, dass nur einzelne bestimmte Stellen von derselben verschont bleiben, an denen das Endothel abgehoben erscheint, während sich der Zwischenraum zwischen denselben mit embryonalem Gewebe füllt.

In dem aus der Kammer entspringenden Bulbus arteriosus, wo keine Trabekelbildung stattfindet, treten Endocardverdickungen auf, die übrigens mit solchen in den Ventrikeln und im Canalis auricularis in Verbindung stehen. Während der Bulbus sich abplattet und eine spaltförmige Höhle erhält, treten an den platten Leisten die genannten Bulbuswülste als leistenförmige Verdickungen im Lumen vor (Textfigur 186 *Bw*²). Hier (Kaninchenembryonen von 4 mm Kopflänge) haben wir also den Anfang der Bulbus in Trennung des Arteria pulmonalis und Aorta.

Definitive Ausbildung des Herzens.

Anstatt dass wie auf den zeitigeren Entwicklungsstufen die drei grossen Körpervenen in das rechte Horn des Vorhofs münden, und dieses mit einer von zwei seitlichen Klappen begrenzten Spalte sich in den rechten Vorhof öffnet, treten beim erwachsenen Thiere Veränderungen ein, welche dahin führen, dass die drei grossen Venen in den rechten Vorhof direct einzumünden scheinen. Der rechte Vorhof weitet sich nämlich nach hinten und zugleich nach unten stark aus, umfasst dabei das rechte Sinushorn, sodass es schliesslich gar nicht mehr aus der hinteren Vorhofswand heraustritt, sondern in den rechten Vorhof einbezogen erscheint. Die hintere Wand des Sinus wird zu einem Bestandtheil der hinteren Wand des rechten Vorhofes, in Folge dessen die drei Körpervenen an dieser hinteren Wand direct in den Vorhof einmünden. Die Valvulae venosae scheinen jetzt nicht mehr von der einspringenden Grenze zwischen Vorhof und rechtem Sinushorn, sondern von der hinteren Wand des rechten Vorhofes selbst zu entspringen. Natürlich fassen sie immer noch die Venenmündungen zwischen sich, zeigen ihre alte, schräge Stellung und laufen nach oben in das Septum spurium aus. Ferner treten Richtungsveränderungen der Vorhöfe im Verhältniss zu den Ventrikeln und im Zusammenhang damit des unteren Bulbustheiles auf.

Als Rest der Kuppel des Spatium interseptale ist der von zahlreichen Muskelleisten durchsetzte Raum aufzufassen, der sich beim Kaninchen vor der Einmündung der Vena cava superior dextra an der medialen Vorhofswand in die Höhe erstreckt. Die Einmündungsstelle der Vena cava sup. dextra entfernt sich von der unteren Hohlvene; mit der Verschiebung

der V. c. sup. dextra verschieben sich auch die dieselbe begrenzenden Klappen nach oben und vorn. Da der obere Theil des Spatium interseptale verstreicht, findet man die linke Venenklappe am Rande der Einmündung der V. c. sup. dextra neben dem Septum secundum (Isthmus vieussenii) und der Wurzel desselben dicht angefügt (Kopflänge 22 mm); dann zieht die linke Venenklappe an der hinteren Vorhofswand herab bis zur Einmündung der Vena cav. inferior. Bei der Geburt ist von der Valvula venosa dextra nur noch ein feiner, niedriger Saum nachweisbar; mitunter ist dieser Saum noch beim erwachsenen Thiere vorhanden.

Bei Kaninchenembryonen von 4,5—5,5 mm Kopflänge beginnen die beiden Bulbuswülste zuerst dicht unter dem oberen Bulbusende mit ihren Flächen mit einander zu verwachsen (vergl. oben), sodass dann innerhalb des äusserlich noch einheitlichen Bulbus die Lumina der Art. pulmonalis und Aorta von einander getrennt sind. Bei Kaninchen von 5,8 mm Kopflänge wird die Trennung auch äusserlich sichtbar. Durch eine Einfurchung wird das obere Ende des Bulbus in zwei Röhren zerlegt, von denen die eine, die nach vorne und links liegt (Art. pulmonalis), nur in die 5. Aortabögen, die andere, welche rechts und hinten aufsteigt (Aorta), nur in die 4. und die Reste der darüber liegenden Aortenbögen führt.

Die innere Trennung der beiden Arterienröhren und die Verbindung des Bulbusseptums mit dem Ventrikelseptum, durch welche die Aortenröhre allein in den linken, die Pulmonalisröhre allein in den rechten Ventrikel übergeführt wird, geht kurz in folgender Weise vor sich. Von der vorderen und unteren Wand der Ventrikel wächst an der Grenze der beiden Ventrikelhälften das Ventrikelseptum nach oben und hinten aus (vergl. die früheren Ausführungen). Zwichen dem freien Rande des Ventrikelseptums und den rechten Höckern der beiden Endocardkissen verbindet das Ostium interventriculare die beiderseitigen Ventrikelräume (Textfig. 185—187). Das Ost. atrio-ventriculare dextrum liegt dicht neben der Ebene des Ventrikelseptums, das Ost. atrioventr. sinistrum ist um die volle Breite der mit einander verschmolzenen Endocardkissen von der Ebene des Ventrikelseptums entfernt. Zwischen der Ventrikelfläche der mit einander verschmolzenen Endocardkissen und dem linken Abhang des Sept. interventriculare bleibt ein röhrenförmiger Raum, der nach rechts und etwas vor dem Ost. atrioventr. sinistrum zum Ostium interventriculare führt.

Durch Verschiebung kommt der linke Umfang des Bulbus über das Ost. atrioventr. zu liegen; endlich weitet sich das untere Bulbusende so stark nach links und hinten aus, dass der linke hintere Umfang seines Lumens in den Abschnitt des linken Ventrikels ausgeht, welcher zum Ost. interventr. führt.

Bei Embryonen von etwa 8 mm Kopflänge steigt das Ventrikelseptum weiter aufwärts und verbindet sich dabei vorn mit dem Ende des linken vorderen Randwulstes, hinten mit dem Rande der Endocardkissen. Das verengerte Ost. interventr. liegt dann nicht länger zwischen den

Atrioventricularöffnungen, sondern über dem Niveau derselben (Textfigur 187). Nun legen sich die beiden Bulbuswülste zusammen und verschmelzen, sodass auch im unteren Bulbusende Aorta und Pulmonalis definitiv getrennt werden, und schliesslich verschmilzt der untere Rand des so gebildeten Bulbusseptums mit dem noch freien Rande des Sept. interventriculare, sodass also der Rest des Ost. interventr. in den Ursprung der Aorta einbezogen wird. Born fasst die entscheidenden Momente des ganzen Vorgangs so zusammen: die Bulbusmündung und das Ost. atrioventr. rücken einander näher, das Ventrikelseptum wächst von unten über den rechten Rand der mit einander verschmolzenen Endothelkissen nach oben hinweg, der Bulbus theilt sich durch Bildung der Längswülste in eine vordere rechte und hintere linke Röhre; zugleich weitet er sich nach hinten und links aus, sodass die Aortenröhre abwärts zum Ost. interventr. führt, dann verbinden sich die Bulbuswülste zu einem Bulbusseptum, dessen unterer Rand mit dem restirenden kurzen freien Rande des Ventrikelseptums verschmilzt.

Fig. 189 und 190.

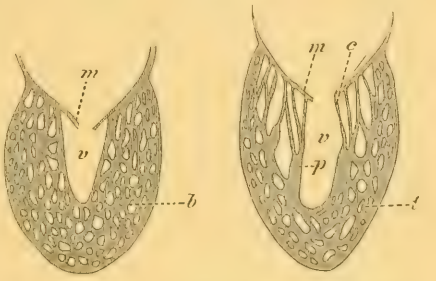

Schematische Darstellung der Entstehung der Atrioventricularklappen, 189 früherer, 190 späterer Zustand. *b* Balkennetz, *c* Chordae tendineae, *m* Membranöse Klappe, *p* Musculi papillares, *t* Trabeculae carneae, *v* Einheitlicher Binnenraum der Herzkammer. (Nach Gegenbaur 752.)

Die Scheidung der Arterien und Ventrikel ist bei Embryonen von 8 mm Kopflänge vollendet.

Die Entstehung der Atrioventricularklappen wird in wesentlich gleicher Weise von Bernays (738) und Born beschrieben. An der Innenfläche der Ventrikelwand wachsen die Trabekeln nach innen vor. Um die Ränder der Atrioventricularöffnungen herum bleibt bei der Ausdehnung des Lumens eine diese Oeffnungen ringförmig umgebende, ununterbrochene Schicht stehen; diese wird nur an der Aussenfläche durch vorspringende Spalten unterminirt; sie hängt daher als eine mehr oder weniger zusammenhängende Platte von den Rändern der Atrioventricularöffnungen herab (Textfigur 189). Am unteren Rande der Platte finden zahlreiche Durchbrüche in die nach aussen von der Platte gelegenen Spalten statt; die zwischen den Durchbrüchen ausgesparten Balken bleiben als Musculi papillares (Textfig. 190) stehen. Das Material, aus dem die von den Atrioventricularöffnungen ringsherum herabhängenden Platten, die Anlagen der Atrioventricularklappen, bestehen, ist nach Born an den verschiedenen Stellen ein verschiedenes: an den seitlichen Rändern der Atrioventricularöffnungen mag es theilweise die frühere Wand des Canalis auricularis sein, welche das Material für die äusseren Klappen liefert; das innere Klappensegel des Mitralis ist von vornherein bindegewebig, ebenso

die innere Klappe der Tricuspidalis; am oberen Rande des Ansatzes dieser Klappe findet die letzte Vereinigung des Bulbusseptums mit dem freien Rande des Ventrikelseptums statt. Hier bleibt dann, entsprechend dieser letzten Vereinigungsstelle, die bekannte häutige Stelle in der Ventrikelscheidewand (Pars membranacea septi ventriculorum) zurück. Der Verschluss der Pars membranacea ist der Schlussstein in der definitiven Scheidung des primitiven, einfachen Herzschlauches in die vier Herzräume. Nach Röse's (791) vergleichend-anatomischen Untersuchungen entstehen die beiden septalen Klappen der venösen Ostien durch Apposition von später bindegewebig degenerirenden Muskelplatten an die Basis der primären endocardialen Taschenklappen; die lateralen Klappen entstehen ausschliesslich durch Differenzirung aus der früheren Kammerwand und spätere bindewebige Umwandlung.

Wie oben schon bemerkt, sind die Papillarmuskeln nur differenzirte Trabekel; die Chordae tendineae dagegen sind die sehnig gewordenen Theile der Papillarmuskeln. Was sonst noch von dem primitiven Balkennetze an der Innenfläche der Kammer bestehen bleibt, bildet ein mehr oder minder starkes musculöses Maschenwerk, die Trabeculae carneae (Textfig. 190).

Wir lassen hier einige Bemerkungen über morphologisch wichtigere Theile des Säugerherzens folgen.

Sinus venosus.

Der bei den niederen Wirbelthieren sehr ausgebildete Sinus venosus ist bei den Säugern so stark rückgebildet, dass er nicht mehr als besonderer Abschnitt zu unterscheiden ist. So münden schon bei Monotremata die drei Hohlvenen gesondert ins Herz. Die drei Mündungen der genannten Venen erscheinen nach Röse von einem einzigen Klappenpaare umsäumt (Taf. CXXII, Fig. 4); zwischen je zwei Venenmündungen nähern sich die beiden Klappen bis zur Berührung, ohne jedoch mit einander zu verschmelzen; im Bereiche der rechten oberen Hohlvene sind die Klappen rudimentär. Born fand dagegen nur in der Umgrenzung der Vena cava inferior Klappen, während er dagegen im Bereiche der Vena c. sup. sinistra keine gesehen hat. Die Muskeln, welche bei den Fischen die Aufgabe haben, bei der Vorhofssystole die Sinusklappen zu spannen und somit den Rückfluss des Blutes zu hindern: die Musculi tensores valvularum sinus venosi, und welche auch bei den übrigen Wirbelthieren mehr oder weniger gut ausgebildet sind, werden bei Monotremen durch einen kurzen, dicken Muskelstrang repräsentirt, welcher sich von der vorderen Umrandung der Vena c. sup. dextra nach der vorderen Wand des rechten Vorhofs hinüber erstreckt. Bei Monotremen münden wie bei Vögeln 1—2 Herzvenen direct in den rechten Vorhof in den als Spatium intersepto-valvulare bezeichneten Raum; diese sammeln das Blut ebenfalls von den Vorhöfen und vom Truncus arteriosus.

Die Ventrikelvenen münden bei Echidna zu einem Stamme vereinigt in die Vena cava inferior (Taf. CXXII, Fig. 4).

Bei Marsupialia ist der Sinus sammt seinen Klappen besonders stark rückgebildet; der ursprüngliche Sinusraum lässt sich nur daran erkennen, dass in seinem Bereiche die Vorhofswand glatt ist und der Musculi pectinati entbehrt. Beim jugendlichen Beutelthier wird dagegen ein deutlicher Sinus mit zwei grossen Klappen beobachtet. Als Rest der Musc. tensores finden sich 1—2, zwischen der Mündung der Vena c. sup. dextra und der vorderen Vorhofswand frei ausgespannte Muskeltrabekel. Die Herzvenen verhalten sich wie bei Monotremen (Taf. CXXIII, Fig. 1).

Unter den placentalen Säugern ist der Sinus am wenigsten zurückgebildet bei den Edentaten; so finden sich z. B. bei Dasypus sexcinctus ganz ähnliche Verhältnisse wie bei Echidna (Taf. CXXII, Fig. 5). Dagegen unterscheiden sich die Edentaten von den Aplacentaliern dadurch, dass die linke obere Hohlvene schwindet, und die rechte das ganze Blut des vorderen Körpertheils zum Herzen führt.

Schon bei den Monotremen findet sich ein querer Verbindungsast zwischen den beiden oberen Hohlvenen, ebenso bei Marsupialia. Bei den Edentaten fliesst das ganze Blut der linken durch diesen Verbindungsast in die rechte Vene, und das zwischen dem Herzen und dem genannten Aste gelegene Stück der V. c. superior sinistra atrophirt. Es bleibt von ihr nur das aus dem linken Sinushorne entstandene Endstück in der Herzfurche übrig und zwar desshalb, weil die Herzvenen an verschiedenen Stellen in es einmünden. Der Sinus der linken oberen Hohlvene ist somit bei den Edentaten zum Sinus coronarius cordis geworden (Taf. CXXII, Fig. 5 *Vcc.)* — Die frühere rechte Sinusklappe umsäumt bei Dasypus (Taf. CXXII, Fig. 5) als membranöse Klappe fast das ganze Gebiet des Sinus nach rechts zu; im Gebiete der unteren Hohlvene ist sie am stärksten ausgebildet, und dieser Theil wird als Valvula eustachii bezeichnet; nach unten steht die Klappe in ununterbrochenem Zusammenhange mit der Valvula thebesii, welche eben nur den untersten Theil der rechten Sinusklappe darstellt; bei Orycteropus (426) fehlt die Valv. thebesii. Zwischen der linken Sinusklappe, welche im Bereiche der V. cava inferior sehr gut entwickelt ist, und dem Septum atriorum ist noch ein nach hinten vordringender Spalt, der Rest eines Spatium interseptale (Born), vorhanden.

Dieses Spatium verschwindet bei den übrigen Placentaliern mehr oder minder vollständig dadurch, dass die linke Sinusklappe mit dem Septum atriorum verwächst, und zwar vollständig bis zum freien Rande. Die oberen und unteren Ausläufer der Klappe vereinigen sich mehr oder weniger mit denjenigen des Isthmus vieussenii und schliessen denselben nach hinten zum sogenannten Annulus foraminis ovalis (vergl. unten) ab.

Bei den Edentaten existirt dieser Annulus noch nicht; sein hinterer Abschnitt fehlt, weil die linke Klappe noch nicht mit dem Septum atriorum verwachsen ist (791).

Die Spuren des Sinus und seiner Klappen verhalten sich nach Röse bei den übrigen Säugern wohl wie beim Menschen, wo die Valvula eustachii als Rest der rechten Sinusklappe in der Umrandung der Vena cava inferior besteht. In dieser Allgemeinheit ist R.'s Ausspruch nicht aufrecht zu halten, denn sie fehlt nach Owen (426) bei den meisten Carnivora; rudimentär ist sie bei kleineren Formen, wie Mustela, Putorius, Ichneumon (siehe unten), fehlt bei Rhinoceros und Cetacea. Heyde (758) constatirt ausdrücklich die Abwesenheit dieser Klappe bei Panther, Procyon, Hyaena, Hund, Hirsch, Schaf, Wolf, Pferd, Esel und Kaninchen. Der Spannmuskel ist bei den Placentaliern völlig geschwunden; nur ausnahmsweise lässt sich ein Rest desselben nachweisen.

Die Valvula thebesii fehlt manchmal ganz, z. B. beim Kaninchen; die Herzvene, resp. Vena cava sup. sinistra mündet dann ohne Klappe unter dem dachartig überhängenden unteren Sinusseptum. Bei Chiroptera (754) fehlen an den beiden oberen Hohlvenen Klappen vollständig; also fehlt auch eine Valv. thebesii; letztere fehlt oder ist schwach entwickelt beim Hund, fehlt bei Rhinoceros, Cetacea.

Neuere Untersuchungen haben gelehrt, dass die linke Sinusklappe nicht, wie Röse glaubte, bei allen Placentaliern mit Ausnahme der Edentaten, mit dem Septum atriorum verwachsen ist und von hinten das Foramen ovale begrenzt. Sie kommt zunächst bei mehreren Nagern bald gut ausgebildet und constant (Mus, Hystrix) oder individuell (Lepus, Cavia), bald rudimentär (Castor) vor (740, 754).

Ein wohl entwickelter und wenigstens bei einem Theile der Arten noch functionstüchtiger Rest der Klappe existirt nach Grosser (754) bei Chiroptera. Nach unten vereinigt sie sich mit der Valvula eustachii, und beide laufen gemeinschaftlich am Septum atriorum aus. Ausserdem ist sie bei Lemur, Talpa und als besonders stark entwickelt bei Erinaceus nachgewiesen worden. Die Chiroptera betreffend giebt Grosser folgende Erklärung für das Erhaltenbleiben der linken Klappe: „Die Chiropteren verbringen gewiss mehr als die Hälfte ihres Lebens in einer Lage, die den Abfluss des Blutes aus der hinteren Hohlvene zum denkbar günstigsten gestaltet, indem sie mit nach abwärts gerichtetem Kopfe sich an den Hinterbeinen aufhängen. Gehen die Thiere zum Fluge über, so verwandelt sich diese Stellung in die halbaufrechte, und der Blutstrom wird plötzlich sehr erschwert. Nun erfolgt aber rhythmisch mit jedem Flügelschlage eine Contraction fast der gesammten Körpermusculatur, die das Skelett versteift und damit erst der Flughaut und den Flugmuskeln den Stütz- und Angriffspunct bietet. Diese Contraction der Körpermusculatur, die auch die Bauchorgane unter Druck setzt, wirkt als accessorischer Impuls auf die Fortbewegung des Blutes

in den Venen und zur Ausnützung dieses, bei dem erschwerten Blutstrome wahrscheinlich sehr werthvollen Impulses dienen eben die beiden Klappen an der Mündung der Vena c. inferior". Auf die übrigen, oben angeführten Thiere, welche sich des Besitzes der fraglichen Klappe erfreuen, ist der hier gegebene Erklärungsversuch nicht anwendbar. Der Vortheil dieser Klappe überhaupt ist, wie Grosser richtig bemerkt, so einleuchtend, dass nicht die Fälle ihrer Persistenz, sondern eher ihr Verschwinden bei der weitaus grössten Zahl der Säugethiere einer mechanischen Erklärung bedürftig wäre.

Septum atriorum.

In Bezug auf diesen Theil stehen nach Röse (791) die Monotremata den Sauropsiden näher als den placentalen Säugern. Aehnlich wie bei den meisten Reptilien ist die Partie, mit welcher die beiden Vorhöfe zusammenhängen, und deshalb auch das Sept. atriorum ziemlich klein. Es findet sich ein Isthmus vieussenii und an seiner linken Seite ein Spatium interseptale (intersepto-valvulare, Röse), ähnlich wie z. B. bei den Schlangen. Der Eingang in das Spatium (Taf. CXXII, Fig. 4) ist etwas längsoval gestaltet und hat deshalb Veranlassung gegeben bei Monotremen ein Foramen ovale anzunehmen. Schon Lankester (780) hat auf diesen Irrthum hingewiesen. Im Hintergrunde des Divertikels, welcher durch den Isthmus vieussenii gebildet wird, hat das Vorhofsseptum ein „gestricktes" Aussehen, wie der betreffende Septumtheil bei Vögeln. Schon Röse hielt es für zweifellos, dass sich im Embryonalstadium der Monotremen hier dieselben siebartigen Durchlöcherungen gefunden haben wie bei Vögeln. Die Annahme ist durch Hochstetter's (766) Befunde an Echidna-Embryonen zur Gewissheit geworden. Ein Foramen ovale kommt somit bei den Monotremen nicht vor.

Dasselbe fehlt auch bei Marsupialia, wenn auch sonst die Verhältnisse anders liegen. Ein Isthmus vieussenii und ein Spatium interseptale existirt beim erwachsenen Beutelthiere nicht. Zur Zeit der Geburt ist das Septum ventriculorum noch nicht völlig ausgebildet, und ausserdem sind mehrfache Durchbrechungen des Vorhofsseptums vorhanden. Röse hält den Ausfall des einen der bei den niederen Vertebraten vorkommenden Aortenbogen für das Causalmoment der Entstehung secundärer Durchbrechungen im Septum atriorum. Die kleine Lücke im Septum ventriculorum der Beuteljungen genügt ebensowenig zum Ausgleich der Volum- und Druckdifferenzen des fötalen Kreislaufes als wie bei den Krokodilen das Foramen Panizzae dazu genügen würde. Die Durchbrechungen des Vorhofsseptums werden allmählich durch Endocardwucherung geschlossen.

Erst bei den placentalen Säugern setzen die secundären Veränderungen ein, welche mit der Bildung des sogenannten Foramen ovale zusammenhängen. Wie wir oben kennen gelernt, entsteht das musculöse Septum atriorum der Säuger als musculöse Membran; dann

findet eine secundäre Durchbrechung statt. Nach Born's oben wiedergegebener Darstellung geschieht dies stets in Form eines einzigen Loches, nach Röse dagegen findet sich bei den Placentaliern bald ein-, bald mehrfache Durchlöcherung. Dies Letztere ist nach Röse häufiger als das Erstere.

Während aber bei den Monotremen und Beutelthieren ebenso wie bei den Vögeln die secundären Durchlöcherungen des Vorhofsseptums sich verhältnissmässig frühzeitig durch Endocardwucherung wieder schliessen, bilden sich bei den placentalen Säugern durch Anpassung an den Placentarkreislauf ganz neue Verhältnisse aus.

Der Isthmus vieussenii bildet sich bei placentalen Säugern zu einer ziemlich weit ins Lumen des rechten Vorhofs vorspringenden sichelförmigen Leiste aus, welche später den durchlöcherten vorderen Theil des Septum atriorum fast völlig deckt. Ist nur ein Loch vorhanden, wie gewöhnlich bei Menschen und Kaninchen, so bleibt dies bestehen, sind mehrfache Durchlöcherungen vorhanden, wie bei Rind, Schaf, Pferd etc., so werden die kleineren Löcher meist durch Endocardwucherung geschlossen. Während der ganzen Fötalzeit bleiben eines oder mehrere Löcher bestehen und vermitteln den sonst unmöglichen Ausgleich des Blutkreislaufes. Unterdessen ist bei allen placentalen Säugern die vordere Partie des Spatium interseptale völlig geschwunden, so dass Isthmus vieussenii und Septum atriorum in der Ruhestellung einander bis zur Berührung nahe gerückt sind, und die jetzt einfache, am vordersten Septumende gelegene Durchbrechung vom Isthmus völlig gedeckt erscheint.

Bei den placentalen Säugern, mit Ausnahme der Edentaten, verschwindet auch der hintere Theil des Spatium interseptale. Die linke Sinusklappe verbindet sich mit dem Isthmus zum Annulus vieussenii, und somit ist bei placentalen Säugern ein secundäres ringförmiges Hilfsseptum entstanden. Dieses aus verschiedenen Anlagen sich zusammensetzende Gebilde wurde früher als Vorhofsseptum par préference bezeichnet, während das eigentliche Vorhofsseptum Valvula foraminis ovalis benannt wurde. Unter Foramen ovale verstand man den innerhalb des Annulus vieussenii gelegenen Raum, indem man annahm, dass hier früher ein Loch bestanden, welches erst secundär durch die Valvula f. oval. bedeckt wurde. Durch Born's und Röse's Untersuchungen ist jedoch festgestellt, dass das Loch im Septum atriorum zu der Zeit, wo der Annulus sich bildet, sicherlich schon am vorderen Ende des Septum liegt und nach rechts vom Isthmus bedeckt wird. Der Name Foramen ovale ist also eigentlich incorrect.*)

Der Isthmus vieussenii ist bei manchen Säugern, z. B. den Wiederkäuern, sehr bedeutend ausgebildet, sodass die Region des Foramen

*) Wie wir oben gesehen, nennt Born die secundären Durchbrechungen im Vorhofsseptum Ostium secundum.

ovale weit nach hinten verschoben erscheint. Meist jedoch liegt diese Partie ziemlich in der Mitte der medialen Begrenzung des rechten Vorhofs.

Die Lungenvenen und ihr Verhalten zum linken Vorhof.

Bei Monotremata findet sich ein einheitlicher, mehrere Millimeter langer Lungenvenenstamm, welcher sich nach hinten zu doppelt dichotomisch theilt (Taf. CXXII, Fig. 3). Die Mündung der Lungenvene durchsetzt die Vorhofswand ureterähnlich, genau wie bei Reptilien und Vögeln.

Bei Marsupialia und Placentalia finden sich meist vier Stämme. Dieselben münden bald gesondert, wie meist bei den Primaten, bald vereinigen sich beide Paare, bald nur eines derselben zu einem gemeinschaftlichen Stamm (791). Bei Chiroptera mündet aus der linken Lunge nur eine Vene, von rechts treten zwei schwächere und zwei stärkere, getrennt mündende Lungenvenen auf. Bei Halicore (426) sind sie zu einem, in den Vorhof mündenden 2,5 mm langen Stamm vereinigt.

Der bei den Marsupialiern trichterförmige Mündungsraum flacht sich bei den Placentaliern mehr und mehr ab und geht allmählich in das Lumen des linken Atriums über; bei Edentaten, beim Kaninchen und Stenops gracilis ist der trichterförmige Raum noch ziemlich ausgeprägt, bei Primaten dagegen ist dieses Gebiet glatt in die Vorhofswand eingetreten, sodass die Mündungen der vier Lungenvenen hier weiter auseinander gerückt erscheinen.

Septum ventriculorum und Atrioventricularklappen.

Bei Monotremata ist das Ventrikelseptum, ähnlich dem der Vögel, etwa von gleicher Stärke wie die compacte Wand des linken Ventrikels, um den sich der rechte ähnlich wie ein Mantel umlagert (Taf. CXXIII, Fig. 8). Auch bezüglich der Atrioventricularklappen sind die Aehnlichkeiten zwischen den Monotremen und den Vögeln nicht zu verkennen.

Was zunächst das rechte Ostium venosum betrifft, so fanden Lankester (780, 781) und Röse bei Ornithorhynchus keine septale Klappe, wie sie von Gegenbaur (752) beschrieben worden; nur Spuren einer solchen konnte Lankester nachweisen. Im Uebrigen kommen in Einzelheiten individuelle Abweichungen vor. Es findet sich nur eine Klappe, welche rings am marginalen Theile des venösen Ostium befestigt ist und mit drei stärkeren Muskelsäulen in Verbindung steht, welche vom Septum ventriculorum ihren Ursprung nehmen; innerhalb der Klappe selbst verlaufen sie als geschlossene Muskelbündel quer durch die ganze Klappe bis zu deren Ursprunge. Auf beiden Seiten der Muskelbündel ist die Klappe bindegewebig (Taf. CXXIII, Fig. 2, 3). Bei Echidna (Taf. CXXIII, Fig. 4, 5) weichen diese Bildungen nur dadurch von Ornithorhynchus ab, dass die ganz ähnlich entspringenden Muskelbündel nicht als geschlossene Masse die bindegewebigen Klappen durchlaufen,

sondern schon an ihrem freien Rande endigen. Die septale Klappenportion wurde an einigen Echidna-Herzen nachgewiesen (Taf. CXXIII, Fig. 5); Röse fand sie als ein völlig homogenes, sehr dünnes Gebilde, welches am medialen Ringe des Ostium, dann senkrecht herab am Ventrikelseptum befestigt ist und unten mit einem scharfen, freien Rande endigt. Gegenbaur und Röse halten im Gegensatze zu Lankester diese Klappe nicht für eine Neubildung, sondern für homolog mit der endocardialen Septumklappe der Krokodile. Hochstetter (766) weist dagegen nach, dass dieser Klappenabschnitt nicht endocardialen, sondern rein musculösen Ursprunges ist. Die Reste von Musculatur in diesem Abschnitt, welche auch Röse beim erwachsenen Thiere angiebt, stammen also nach H. von der den Klappentheil bildenden Musculatur, sodass also hier auch kein Rest eines septalen Zipfels vorliegen kann. Auch an zwei Exemplaren von Ornithorhynchus ist von Beddard eine vollständige Septalklappe nachgewiesen worden.

Das linke Ostium venosum der Monotremen zeigt viele Aehnlichkeit mit dem der Vögel. Es finden sich nämlich in derselben typischen Lage drei Papillarmuskeln, welche jedoch nicht wie bei den Vögeln durch Chordae tendineae mit den Klappen in Verbindung stehen, sondern das Muskelgewebe geht als solches bis zu den Klappen heran und strahlt dann fächerförmig in dieselben aus. Es sind ebenfalls drei Klappen vorhanden, welche zwischen den Papillarmuskeln ausgespannt erscheinen. Die mediale ist ebenso wie bei den Vögeln in ihren mittleren Partien endocardialen, in den Randpartien musculären Ursprunges. Die beiden lateralen Klappen sind durchweg musculären Ursprunges, jedoch wie bei den Vögeln bindegewebig umgewandelt (791).

Die Beutelthiere (791) weichen in dem Bau des Klappenapparates kaum von dem Verhalten bei den Placentaliern ab. Es finden sich im rechten Ostium venosum drei Klappen, eine mediale oder septale und zwei laterale. Genau in derselben Gegend, wo sich nach Lankester constant das stärkste laterale Muskelbündel bei Monotremata findet, nämlich in der Mitte der lateralen Ventrikelwand, erhebt sich auch bei den Beutelthieren ein besonders grosser Papillarmuskel, von dem nach rechts und links Chordae tendineae in die beiden also geschiedenen lateralen Klappen ausstrahlen. Die vordere laterale Klappe lässt ihre Sehnenfäden vorn in einen schwächeren Papillarmuskel ausstrahlen, welcher genau einem Muskelbündel bei Monotremata entspricht. Die Sehnenfäden und die kleineren Papillarmuskeln der hinteren lateralen Klappe entsprechen den kleinen hinteren Papillarmuskelsäulen bei Monotremata. In der Mitte der medialen Klappe ist eine kleine Stelle, welche der Sehnenfäden entbehrt; es ist dies der restirende Theil der endocardialen rechten Taschenklappe, wie sie bei Reptilien und Echidna vorhanden ist. Der grössere Theil der Klappe, sowie die vielen kleineren Sehnenfäden betrachtet Röse als Differenzirungen der septalen Muskelwand (Taf. CXXIII, Fig. 1).

Die bei Vögeln und Monotremen vorhandene dreizipfelige Klappe des linken Ostium atrioventriculare ist bei Marsupialia zu einer Valvula mitralis geworden, indem der laterale Papillarmuskel grösstentheils geschwunden ist. Die beiden lateralen Klappen sind also zu einer Klappe vereint, welche von nun an als lateraler Zipfel der Mitralis bezeichnet wird.

Die Placentalier verhalten sich in diesen Beziehungen wesentlich wie die Marsupialia.

Als Typus bezüglich der Papillarmuskeln gilt nach Röse (791) folgendes: im rechten Ventrikel befestigen sich die beiden lateralen Klappen an drei Papillarmuskeln oder Muskelgruppen, einer stärksten lateralen, die bald am Septum, bald an der Ventrikelwand ansitzt, einer schwächeren oder conalen, und einer schwächeren hinteren. Die mediale Klappe des rechten Atrioventricularostiums befestigt sich nur im geringen Grade an den vorderen und hinteren Papillarmuskeln; ihre Sehnenfäden gehen vielmehr direct in die Wand des Ventrikelseptums über, oft durch Vermittlung kleiner Papillarmuskeln. Im linken Ostium finden sich zwei Gruppen von Papillarmuskeln, eine vordere und eine hintere, von welchen die Sehnenfäden der medialen Klappe ausschliesslich ausgehen; die laterale Klappe sendet auch noch einige Chordae tendineae direct zur lateralen Kammerwand.

Schliesslich sei bemerkt, dass nach Coen's Untersuchungen (747) die Semilunarklappen bei Katze, Hund und Mensch völlig frei von Blutgefässen sind, während die Atrioventricularklappen mit Blutgefässen versehen sind. Chordae tendineae enthalten nur an ihrer Basis Blutgefässe.

Von den oben geschilderten Befunden weichen die Chiroptera dadurch ab, dass das rechte Ostium atrioventriculare nur eine zweizipfelige Klappe hat. Der eine Zipfel ist septumständig ohne eigenen Papillarmuskel; die Sehnenfäden entspringen direct aus dem Septum ventriculorum. Der laterale Zipfel ist viel länger und breiter als der mediale und reicht mit beiden Enden bis an das Septum. Seine Sehnenfäden entspringen bei Vesperugo noctula und Rhinolophus hipposideros von zwei kräftigen septumständigen Papillarmuskeln (754).

Bei Myrmecophaga jubata wird im rechten Ostium atrioventriculare ebenfalls nur eine zweizipfelige Klappe beschrieben (144); auch die von den höheren Säugern (bez. dem Menschen) her bekannten langen Chordae tendineae fehlen hier im rechten Ventrikel.

In diesem Zusammenhange sei auch das besonders von englischen Verfassern beschriebene „Moderatorband" in der rechten Kammer als ein vollkommen regelmässiges Vorkommen bei allen Säugern erwähnt. Es streckt sich als ein bald fibröser, bald musculöser Strang von dem vorderen Musculus papillaris zum Septum ventriculi.

Die linke obere Hohlvene fehlt ausser bei Edentata auch bei Carnivora, Ungulata, Cetacea, Prosimiae und Primates.

Vorhanden ist sie bei Insectivora, Chiroptera, Glires (mit Ausnahme von Capromys pilorides [426], aber nicht C. melanurus), Proboscidea*). Die Stärke dieses Gefässes wechselt sehr, bald ist sie von gleicher Stärke wie die rechte, bald viel enger. Ob nun eine linke obere Hohlvene vorhanden ist oder nicht, immer münden bei Placencentaliern die Herzvenen in den Endstamm derselben, den Sinus coronarius.

Herzknorpel und Herzknochen.

Bei Vesperugo pipistrellus, Rhinolophus hipposideros und ferrum equinum liegt in dem kleinen membranösen Septumbezirke zwischen linkem Ventrikel, dicht unterhalb der Aortenklappen, und rechtem Vorhofe, oberhalb des Ostium atrioventriculare ein kleiner Knorpelkern. Auch bei Sorex vulgaris ist in der Nähe der genannten Stelle ein solcher Knorpel gefunden worden (754).

Aehnliche Gebilde werden bei Ungulaten angetroffen. So ist beim Pferde vor der Mündung der hinteren Hohlvene und der grossen Kranzvene des Herzens in dem Faserring des Aortenursprunges ein von der rechten Vorkammer aus leicht zu fühlender platter Knorpel von unregelmässig dreieckiger Form eingebettet, welcher bei alten Thieren häufig verknöchert. An diesem Knorpel befestigt sich die rechte hintere Valvula semilunaris des Aortenursprunges. Bisweilen findet sich zur Anheftung der linken hinteren Valv. semil. in dem Faserring des Aortenursprunges ein zweiter, jedoch viel kleinerer Knorpel. Aehnlich ist das Verhalten beim Schweine. Beim Rinde, Schafe und bei der Ziege sind im Faserringe des Aortenursprunges zwei platte Knochen eingebettet, von denen der grosse (rechte) Herzknochen dem Herzknorpel des Pferdes entspricht (Leisering und Müller). Bei der Giraffe und Cervus elaphus sind diese Gebilde auch beobachtet (426) werden. Dass der Herzknochen auch in der Scheidewand der Vorkammern anstatt in jener der Kammern liegen kann, fand Hyrtl beim Gnu (754). Murie beschreibt homologe Gebilde bei Saiga und Antilocapoa.

Ueber

die Lage des Herzens

bei einigen Säugern hat Tanja (691) Angaben gemacht, denen folgendes entnommen ist.

Tanja geht von dem Verhalten bei Felis domestica und Sciurus vulgaris aus. Bei der ersteren befindet sich die Spitze des Herzens in der Höhe des 6. Rippenpaares hinter dem Brustbein; indem das Herz in die Medianlinie zu liegen kommt, ist die Symmetrie der beiden Brusthöhlen kaum beeinträchtigt. Bei Sciurus dagegen zieht die Längs-

*) Röse's Angabe (791), dass auch bei „Dickhäutern" und Wiederkäuern eine Vena c. s. sinistra vorkomme, ist irrthümlich.

axe des Herzens von oben und hinten nach unten und vorn und weicht dabei nach links ab, demzufolge auch die Herzspitze links vom Sternum hinter das laterale Drittel des 5. Rippenknorpels zu liegen kommt.

Dieses letztere Verhalten sucht Tanja aus der Aenderung der Thoraxform zu erklären. „Das Herz und die grossen Gefässe finden bei gehöriger Ausdehnung des Brustkorbes in sagittaler Richtung für sich genügenden Raum, was nach der relativen Abnahme des dorso-ventralen Durchmessers nicht in gleicher Weise der Fall sein kann. Und so wurden Herz und grosse Gefässe wahrscheinlich nach und nach gezwungen, auch seitlich im Thoraxraume sich Platz zu suchen. Dies konnte durch die Schiefstellung der Längsaxe des Herzens erfolgen. Hat nun andererseits die Verkürzung des Thorax zugenommen, und ist das Herz genügend weit nach unten verlagert, so erreicht die vorgeführte Drehung der Axe ihren höchsten Grad der Ausbildung, indem die bisherigen seitlichen Flächen des Herzens sich zu einer oberen und unteren Fläche umgestalten.

Diese Drehung des Herzens um die sagittale Axe vergesellschaftet sich bei höheren Formen, indem die Distanz zwischen der unteren Fläche des Pericardiums und der oberen Fläche des Zwerchfelles allmählich kleiner wird, mit dem Verwachsen beider. Dann ist die Herzspitze gleichzeitig nach links und nach oben gedrängt."

Tanja giebt dann ferner an, dass bei allen „niederen" Säugern ein grösserer oder kleinerer Raum zwischen Herz und Diaphragma übrig bleibt, bei den höchst stehenden, bei den Anthropomorphen und beim Menschen, ist derselbe gänzlich verschwunden, indem die einander zugekehrten Seiten des Herzbeutels und des Zwerchfelles verwachsen.

Tanja's Angaben scheinen mir für allgemeingiltige Schlusssätze nicht auszureichen. Selbst beschreibt T. die Verwachsung des Herzbeutels mit dem Zwerchfell nur bei den Anthropomorphen und beim Menschen. Ich finde diesen Zustand bei verschiedenen Formen: Hund, Katze, Phoca hispida, Phocaena communis (alle Cetacea 426) Choloepus hoffmanni (bei Choloepus nur durch sehr loses Bindegewebe mit dem Zwerchfell, von dem die Herzspitze weit entfernt ist, verbunden), Lemur mongoz, Cynocephalus babuin, ferner bei Thylacinus (80), Schwein (Leisering und Müller), Hyrax (202) und bei mehreren Quadrumana (426). Nicht mit dem Zwerchfell verwachsen fand ich den Herzbeutel, z. B. bei Dasyurus viverrinus, Myrmecobius, Erinaceus europaeus, Genetta vulgaris, ferner bei Ornithorhynchus (112), Cuscus, Trichosurus, Phascologale (80), Vespertilio murinus und Pteropus edwardsii (691), Pferd, Rind, Schaf, Ziege (Leisering und Müller), Chiromys (804), Tarsius (249).

Sicherlich ist Zuckerkandl (804) im Recht, wenn er die Beziehungen zwischen Zwerchfell und Herzbeutel mit der Ausbildung des infracardialen Lappens der Lunge in Beziehung bringt: bildet sich letzterer zurück, so senkt sich der Herzbeutel und tritt mit dem Zwerchfell in Verbindung.

Genauere Angaben über die Lage des Herzens macht Tanja von folgenden Thieren:

Mus musculus: die Herzspitze liegt hinter dem lateralen Abschnitte des 5. Rippenknorpels;

Pteropus edwardsii: die Herzspitze liegt hinter der 5. Rippe und nur wenig nach links vom Sternum;

Vespertilio murinus: die Herzspitze liegt im 4. Intercostalraume;

Cynocephalus mormon: die Herzspitze liegt hinter dem 6. Intercostalraume und ein wenig links vom Sternum;

Cynocephalus sphinx: die Herzspitze liegt ungefähr hinter der Mitte des Knorpels der 6. Rippe;

Macacus cynomolgus: die Herzspitze liegt hinter der 6. Rippe.

Bei z. B. Ornithorhynchus, Dasyurus viverrinus und Myrmecobius ist die Längsaxe des Herzens parallel derjenigen der Brusthöhle.

In Bezug auf übrige, bisher nicht erwähnte Puncte bietet das Herz der verschiedenen Säugethiere nur geringfügige Unterschiede dar.

Marsupialia. Ausser dem schon besprochenen Fehlen des Annulus und der Fossa ovalis ist bei manchen Beutelthieren noch die Zweitheilung des oberen Endes des rechten Herzohrs, welche Auswüchse die Aortawurzel umfassen, eigenthümlich; diese Eigenschaft ist stark ausgeprägt bei Halmaturus, Cuscus, Trichosurus (80) und Phascolomys*), angedeutet bei Dasyurus viverrinus und Phascologale (80). Die rechte Herzkammer ist (bei Halmaturus und Phascolomys) in einen kegelförmigen Abschnitt ausgezogen, welcher sich über die übrige Herzoberfläche hinaus verlängert und aus welchem die Arteria pulmonalis hervorgeht.

Edentata. Bei Bradypodidae ist das Herz kurz mit stumpfer Spitze; die Vorkammern umgeben fast den gesammten Basaltheil der Kammern. Bei Orycteropus ist die Wand der linken Kammer viermal dicker als die der rechten und beinahe ganz glatt inwendig, wogegen bei Myrmecophaga jubata (144) die linke Kammer in ihrer ganzen Ausdehnung mit Muskelnetzwerk austapezirt ist.

Bezüglich einiger Insectivoren theile ich hier meine Beobachtungen im Zusammenhange mit. Erinaceus europaeus hat eine sehr stark ausgebildete Valvula eustachii, welche weit in das Atriumlumen hineinragt und, niedriger werdend und kopfwärts umbiegend, sich zur Einmündungsstelle der Vena cava superior dextra erstreckt. Durch diese Anordnung entsteht ein deutlich abgeschiedener Raum, in welchen Vena

---

*) Die von Owen (426) gegebenen Abbildungen des Herzens von Halmaturus und Phacolomys sind insofern unrichtig, als die Arteria pulmonalis rechts anstatt links von der Aorta angegeben wird.

c. inf. und sup. dextra einmünden, und welcher in seinem hinteren und linken Theile ein Divertikel darstellt. An der Abscheidung des erwähnten Raumes betheiligt sich auch ein starker musculöser Strang, welcher rechts und kopfwärts von der Fossa ovalis zum vorderen Theile der Valvula eustachii geht und wohl den freien Rand des Limbus vieussenii repräsentirt, dessen Basaltheil atrophirt ist. Der Raum zwischen ihm und dem Septum ist also ein Spatium interseptale (Born, siehe oben). Fossa ovalis ist deutlich markirt. Es stimmen diese Befunde noch am nächsten mit dem von Röse bei Dasypus beschriebenen Verhalten überein, doch ist der Sinus venosus vollständiger erhalten bei Erinaceus. Ich wage jedoch diesen Befunden keine tiefere Bedeutung beizumessen, da ich theils bei einem Erinaceus collaris nicht diese Verhältnisse wiederfand, sondern eine Valv. eustachii, welche viel mehr mit z. B. dem Kaninchen als mit dem untersuchten E. europaeus übereinstimmt, theils auch bei der verwandten Gymnura rafflesii die Valv. eustachii als völlig rudimentär zu bezeichnen ist. — Bei Centetes wird Valv. eustachii und Limbus vieussenii viel stärker als beim Kaninchen; im übrigen stimmen die Befunde mit diesem überein.

Glires. Der untere Rand der Herzohren namentlich des linken ist oft gezackt (Spermophilus citillus, Anomalurus pelii, Castor fiber, Cercolabes prehensilis, Lepus cuniculus). Bei vielen (allen?) Nagern reicht die rechte Kammer bis zur Herzspitze; bei Pedetes (426) geht sie sogar über die linke Kammer hinaus. Die Herzspitze ist schwach zweigetheilt bei Dasyprocta (426), Kaninchen und Echinomys cayennensis. Lankester (781) bemerkt, dass die Valvula tricuspidalis beim Kaninchen sich von derjenigen beim Menschen dadurch unterscheidet, dass sie kaum als „tricuspid" zu bezeichnen ist, sondern eine continuirliche elliptische Membran bildet. Die zwei Reihen von Musc. papillares gehen von der Septalwand in zwei Reihen, eine obere und eine untere, aus; die Anzahl der Musc. papillares variirt (Taf. CXXIII, Fig. 6, 7).

Carnivora. Das Herz der Phocidae ist breit und ziemlich abgeplattet in dorso-ventraler Richtung mit stumpfer Spitze. Auch ich finde bei Halichoerus, was Owen (426) für alle Phocidae und Murie (187a) für Otaria angiebt, dass das rechte Herzohr stark entwickelt ist und sich mit einer lang ausgezogenen, dreieckigen Partie, welche durch einen tiefen Einschnitt von dem eigentlichen Vorhofe getrennt ist, bis zur Wurzel der Arteria pulmonalis erstreckt. Valvula eustachii fehlt bei Trichechus (426) und Otaria jubata (187a), bei welcher letzteren ein fibröses Band nahe der Mündung der Vena c. inferior beschrieben wird; ein solches (rudimentäre Valv. eustachii) finde ich auch bei Halichoerus. Valv. thebesii ist vorhanden. Bei Otaria (187a) ist das Tuberculum loweri besonders stark; Fossa ovalis tief, undurchbohrt.

Proboscidea. Die bei Elephas indicus (205, 206) beschriebene Zweitheilung der Herzspitze ist nicht von Forbes (560) bei E. africanus

beobachtet worden, wogegen Mojsisovics (676) auch bei diesem eine Spaltung fand. Die Fossa ovalis ist sehr tief.

Ungulata. Der Kammertheil ist stets kegelförmig; die Spitze ist bei den Wiederkäuern länger und spitzer als bei den meisten andern Säugethieren. Die Innenfläche der Kammerwände ist vergleichsweise einheitlich; bei Pferd, Hirsch und Elenthier (740) fehlen Trabeculae carneae in den Kammern gänzlich. Während das Herz des Pferdes die schlankere Form desjenigen der Wiederkäuer hat, ist es bei Tapirus und Rhinoceros kürzer und breiter.

Sirenia. Das Herz von Rhytina und Manatus zeichnet sich durch die tiefe äussere Theilung der beiden Kammern aus; noch stärker ausgeprägt ist diese Eigenthümlichkeit bei Halicore. Nach Owen (426) haben bei dem letzteren die Vorhöfe in ihrer allgemeinen Form grosse Aehnlichkeit mit denen bei den Schildkröten; besondere Herzohren sind kaum angedeutet. Bei Manatus ist das Herz im Verhältniss zur Grösse der Thiere klein; die Wand der rechten Kammer ist im Innern weniger zerklüftet als die der linken.

Bei Cetacea zeichnet sich das Herz durch seine Grösse aus. Die Wand der rechten Kammer soll nach Owen (426) ungefähr halb so dick wie die der linken sein, was jedenfalls mit der grösseren Kraft, welche hier im Vergleich mit den Landsäugern entwickelt werden muss, um das Blut in die Lungen zu treiben, zusammenhängt. Doch gilt dies jedenfalls nicht für alle; so finde ich eine viel dünnere rechte Kammerwand bei Phocaena, während Bouvier (539) bei einem Hyperoodon die rechte Kammerwand bedeutend dicker als die linke fand. Bei Mystacoceti (und Physeter 426) ist der Kammertheil dorso-ventralwärts zusammengedrückt und halbbogenförmig, die Spitze gerundet und manchmal getheilt. Bei Delphinidae ist der Kammertheil meist mehr kegelförmig und die Spitze ungetheilt; bei Phocaena ist jedoch eine Interventricularrinne vorhanden, welche viel tiefer ist als bei den meisten anderen Säugethieren. Bei Hyperoodon finde ich eine Zweitheilung der Spitze, welche allein von der rechten Kammer gebildet wird, angedeutet; bei Phocaena dagegen endigt die rechte Kammer weit vor der Herzspitze. Beim Embryo des Hyperoodon wird die Valvula tricuspidalis aus drei beinahe gleich grossen Zipfeln gebildet, wogegen sie beim erwachsenen aus zwei grösseren und zwei kleineren besteht (Eschricht). Musc. papillares fehlten bei Hyperoodon nach letzterem Autor. Ueber die eigenthümliche Oeffnung, welche in dem Septalsegment der Valv. tricuspidalis bei Globiocephalus gefunden worden ist, muss ich auf Murie (230) verweisen. Bei Platanista (239) ist das Herz sehr breit im Verhältniss zur Länge; an der Spitze ist eine Zweitheilung angedeutet. Bei Ziphius (794) zeichnen sich die Kammern durch die Schwäche ihrer Wände aus: die der linken Kammer ist nur 16 mm, die der rechten 10 mm dick.

Aeste des Arcus aortae.

Die am Aortabogen entspringenden, für Kopf und vordere Extremität bestimmten grossen Stämme, die Carotiden und Subclavien, sind von Abschnitten des primitiven Arteriensystems abzuleiten und erscheinen erst mit der Ausbildung der Aorta zum Hauptstamme des Körpers als Aeste derselben.

Wir geben hier eine schematische Uebersicht des Verhaltens der grossen Stämme, wie es als das gewöhnliche bei den verschiedenen Säugern anzusehen ist. Zahlreiche Abweichungen, sowohl von Art zu Art, als auch individuelle, kommen dadurch zu Stande, dass Stämme, die sonst vereint vom Aortabogen ausgehen, jeder für sich entspringt oder umgekehrt. Immerhin herrschen innerhalb mancher Gruppen recht constante Verhältnisse.

Der Typus A (Textfig. 191) ist charakteristisch für Equus, Tapirus und die Mehrzahl der Ruminantia.

Textfig. 191.

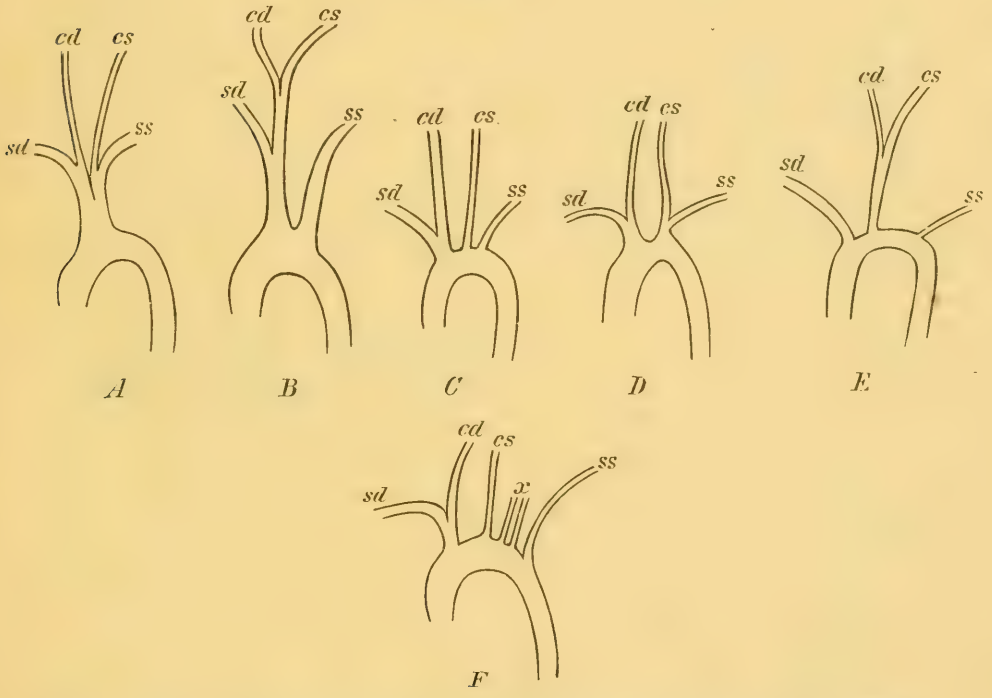

Sechs verschiedene Modificationen der aus dem Arcus aortae entspringenden grossen Gefässe. *Cd*, *Cs* Carotis dextra et sinistra. *Sd*, *Ss* Subclavia dextra et sinistra.

Der Typus B hat eine viel weitere Verbreitung; er findet sich nämlich bei Marsupialia (Thylacinus, Cuscus, Trichosurus [80]), bei Edentata (Bradypus, Choloepus, Myrmecophaga, Tamandua, Manis, Orycteropus [145]), Nagern (Kaninchen [165], Capromys [159], Erethizon

[164], nach Meckel u. A. bei den meisten Nagethieren), bei den meisten Raubthieren (Lutra, Viverra, Genetta, Hemigalea [Mivart], Cryptoprocta [309], Proteles [194], Hyaena [179], Hund, Katze), Hyrax, Elephas africanus, bei einzelnen Hufthieren (Auchenia, Schwein, Giraffe), Halbaffen (Chiromys, Otolicnus, Lemur [804]) und Primates (bei der Mehrzahl [751] der von Ficalbi untersuchten Cercopithecidae und bei 2 Ateles).

Der Typus C ist charakteristisch für die Monotremata (426, 766). 722), für einige Chiroptera (Vespertilio, Rhinolophus [754]), für Sirenia (221, 426), für Galeopithecus (153), für Tarsius (249) und Homo (vgl. unten); ferner ist er angetroffen bei Otaria (187a), Balaenoptera (Eschricht), bei einigen Edentaten (Bradypus, Choloepus, Cyclothurus [145]) und Platanista (239).

Der Typus *D* ist den Insectivoren (148) und einigen Chiroptera (Vesperugo, Plecotus, Pteropus, Cynonycteris [754]) sowie einzelnen Ateles (751) eigen. Auch bei Phocaena (779) ist er angetroffen worden; hier entspringt auch eine „deep thyroid artery" von dem Aortabogen.

Der Typus *E* ist bei Dasyurus (80), Trichechus (195) und bei Elephas africanus angetroffen worden.

Das Verhalten bei Hyperoodon (*F*) schliesst sich demjenigen des Typus *C* an; doch entspringen von dem Aortabogen zwischen Carotis und Subclavia sinistra zwei kleine, nicht näher bestimmte Arterien (741, 539).

Keith (775) hat den Ursprung der Carotiden und der Subclaviae beim Menschen und einigen Affen untersucht und giebt seine Resultate in folgender Uebersicht wieder:

			A	*B*	*C*	*D*	*E*
Mensch	187	Individuen	—	7	—	15	161
Gorilla	9	„	—	—	1	—	8
Chimpanse	11	„	—	—	3	—	7
Orang	15	„	—	1	11	3	—
Gibbon	20	„	—	10	7	3	—
Semnopithecus	23	„	9	14	—	—	—
Macacus	22	„	13	7	2	—	—
Mycetes	3	„	—	2	—	—	1

Wenn man als ursprünglichen Zustand jene Form betrachtet, bei welcher die vier Arterien aus dem erweiterten Ende des Truncus arteriosus entspringen, wie dies beim menschlichen Embryo des zweiten Monats der Fall ist, so bilden die untersuchten Thiere von Macacus hinauf bis Homo eine ziemlich continuirliche Reihe, und zwar so, dass auftretende,

auf einen primitiven Zustand zurückführbare Varietäten bei tiefer stehenden Thieren häufiger sind, als bei höheren.

Bei Cetacea (so wenigstens bei Balaenidae und Hyperoodon), Pinnipedia (bei jungen Thieren nach Stannius) und Elephas (782) sind Aorta und Pulmonalis an ihren Ursprüngen durch starke Erweiterungen ausgezeichnet. Man hat diese Bildungen mit den gelegentlich längeren Athemunterbrechungen in Zusammenhang gebracht.

Bei der folgenden Darstellung des Arteriensystems gehen wir von dem Verhalten beim Hunde (nach Ellenberger und Baum's Untersuchungen) aus.

Verzweigung der Arteria carotis communis, carotis externa und interna.

Hund (vgl. Taf. CXXIV und CXXV).

Die **A. carotis communis** tritt gleich nach ihrem Ursprunge an den Schlund sammt der Trachea und wird vom Nervus vagus und sympathicus sowie zum Theil von der Vena jugularis interna begleitet. Giebt ab:

a. A. thyreoidea inferior (*thi*) entspringt direct am Ursprunge der Carotis (oder aus der A. anonyma resp. subclavia sinistra); dieselbe theilt sich, anastomosirt mit A. oesophagea und läuft mit dem grösseren Zweige an der Seite der Trachea kopfwärts, kleine Aeste an letztere, den Schlund, N. vagus und sympathicus abgebend. Nahe der Glandula thyreoidea anastomosirt der Hauptstamm mit der aus der Schilddrüse heraustretenden:

b. A. thyreoidea superior (*ths*). Diese entspringt aus der ventralen Wand der Carotis communis und geht zum Kopfende der Schilddrüse. Sie giebt ausser einigen kleinen Rami thyreoidei ab:

1) A. pharyngea ascendens. Ist schwach; entspringt nahe dem Ursprunge der A. thyreoidea sup. und spaltet sich an der Seitenwand des Schlundes bald in mehrere Aeste zur Innenfläche des Schildknorpels, den dort gelegenen Muskeln und zur Kehlkopfschleimhaut; ferner dringen Aeste in die Schlundkopfmuskeln ein, anastomosirend mit Zweigen der A. laryngea sup. und mit dem Ramus cervicalis inferior der A. occipitalis.

2) A. crico-thyreoidea geht zwischen Trachea und M. sterno-thyreoideus hindurch, giebt an den M. sterno-hyoideus und den M. crico-thyreoideus Zweige ab und dringt in den M. sterno-hyoideus ein.

3) Starke Rami glandulares als Endäste des Stammes. Dieselben dringen in die Drüse ein und verlassen dieselbe zum Theil wieder am aboralen Ende, um theils mit der A. thyreoidea inferior zu anastomosiren, theils sich im M. sterno-hyoideus und sterno-thyreoideus zu verzweigen und dabei mit der A. cervicalis ascendens zu anastomosiren.

c. A. laryngea superior (*ls*) entspringt aus der Carotis communis nahe am Hinterrande des M. biventer und theilt sich in einen aufsteigenden

Ast, welcher vornehmlich an die mediale Fläche des Schildknorpels tritt und in den dort gelegenen Muskeln, in der Kehlkopfschleimhaut, im Perichondrium der einzelnen Knorpel und auf der Kehlkopffläche des Kehldeckels sich verbreitet, und einen absteigenden Ast, welcher mit seinem Endstamme in den M. rectus capitis anticus major eindringt.

Arteria carotis externa (*cc*) repräsentirt die eigentliche Fortsetzung der Carotis communis und entlässt knapp nach ihrem Ursprung aus ihrer dorsalen Wand die A. occipitalis; manchmal entspringt diese im Theilungswinkel zwischen Carotis externa und interna, manchmal etwas höher oben.

a. A. occipitalis (*occ*) kreuzt die laterale Fläche der Car. interna, verläuft gegen das Occiput und gelangt an die Aussenfläche der Pars mastoidea oss. tempor. Ausser Zweigen an den M. biventer, M. stylohyoideus und die Mm. recti capitis postici und obliqui capitis giebt sie drei Rami cervicales ab, welche sich in den vorderen Halsmuskeln vertheilen; andere treten in Verbindung mit der A. vertebralis und sind so an der Bildung der A. basilaris betheiligt.

b. A. lingualis (*li*) verläuft am ventralen Rande des M. biventer und des M. styloglossus über den lateralen Rand des mittleren Zungenbeinastes und geht an der lateralen Seite des Genioglossus bis zur Zungenspitze.

c. A. maxillaris externa (*me*), unmittelbar über A. ling. entspringend, gelangt am vorderen Rande des M. masseter ins Gesicht; sie umgreift hier von rückwärts den Unterkiefer; sie giebt ab:

1) A. sublingualis, welche zwischen M. mylo-hyoideus und Unterkiefer bis zum Kinnwinkel verläuft, und

2) A. facialis, deren Zweige von dem Gesichtshautmuskel bedeckt sind.

d. A. auricularis posterior (*ap*, *aup*) entspringt am dorso-medialen Rande des M. biventer, steigt am Biventer, bedeckt von der Parotis, gegen das Ohr empor, verläuft dorsal auf dem Ohrmuschelgrund und endigt im M. temporalis mit der A. temporalis profunda anastomosirend.

e. A. temporalis superficialis (*ts*) entspringt aus der A. carotis externa (oder aus der Convexität des Bogens der A. max. interna), verläuft, von der Parotis bedeckt, über die laterale Fläche des Arcus zygomaticus; dorsal vom Jochbogen biegt sie gegen das Auge um und verläuft als A. zygomatico-orbitalis parallel dem Jochbogen. In der Nähe des Ligamentum orbitale theilt sich die Arterie in einen dorsalen Ast, welcher an das obere Augenlid und dessen Muskeln und an diejenigen auf der Stirne geht, und in einen ventralen Ast, welcher sich im unteren Augenlid verliert.

Nachdem die Carotis externa die A. temp. superficialis abgegeben hat, nimmt sie den Namen A. maxillaris interna (*mi*) an. Diese gelangt, dicht neben dem Unterkiefer gelegen, nach vorne bis an den Nervus mandibularis. Hier entlässt das Gefäss A. alveolaris inferior und

temporalis profunda (siehe unten) wendet sich medialwärts, gelangt an die mediale Seite des dritten Astes des Trigeminus und tritt in den Canalis alisphenoideus.

1) A. alveolaris inferior tritt zusammen mit N. alveolaris inferior durch das Foramen alveolare in den Unterkiefercanal und verläuft in demselben gegen die Ausgänge. Auf diesem Wege giebt sie fortwährend kleinere Zweige zu den Alveolen und den Zähnen ab. In der Höhe des dritten oder vierten Backenzahnes giebt die Arterie einen stärkeren Ast ab, welcher gleichzeitig mit dem Hauptstamme durch die Foramina mentalia nach aussen tritt; beide verbreiten sich in der Unterlippe.

2) Aa. temporales profundae sind drei Aeste, welche die Kaumusculatur, das Periost der Scheitelbeine, das Augenfett u. s. w. versorgen.

3) Beim Eintritt in den Canalis alisphenoideus giebt die A. maxillaris interna die A. meningea media ab, welche entweder neben dem dritten Aste des Trigeminus durch das Foramen ovale oder durch ein separates Foramen spinosum in die Schädelhöhle gelangt.

Unmittelbar nach ihrem Austritte aus dem Canalis alisphenoideus zweigt sich von der Arterie ein ziemlich starker

4) Ramus orbitalis (*o*) ab*), welcher von unten her in die Orbita gelangt und einen Ramus anastomoticus entlässt, welcher durch die Fissura orbitalis in die Schädelhöhle zurückläuft und in die Carotis interna mündet. Der Ast, der den Ramus anastomoticus liefert, tritt in directe Anastomose mit der A. ophthalmica, welche, aus dem Circulus arteriosus stammend, zusammen mit dem N. opticus durch das Foramen opticum in die Augenhöhle gelangt.

Die A. centralis retinae stammt nach Tandler (796) aus der Vereinigung der eben beschriebenen Gefässe und der eigentlichen A. ophthalmica. Der Ramus anastomoticus ist beim Hunde an Stelle des Wundernetzes getreten, das bei der Katze, auf dieselbe Weise aus der Maxillaris interna entstehend, diese mit der Carotis interna verbindet.

Der Ramus orbitalis liefert ausserdem noch

α. die A. ethmoidalis zu den Cellulae ethmoidales, der Nasenscheidewand u. s. w.,

β. die A. frontalis zu mehreren Muskeln des Augapfels,

γ. die A. lacrymalis zur Glandula lacrymalis und zum oberen Augenlide und

δ. die Aa. ciliares zur Sclera.

Der übrige Theil der A. maxillaris interna wird zur A. infraorbitalis (*inf*), welche in den gleichnamigen Canal eindringt, wo sie unter

*) So nach Tandler (796). Ellenberger und Baum bezeichnen dieses Gefäss als Arteria ophthalmica hom., welche jedoch ein Gefäss ist, das stets von der Carotis interna entspringt.

anderen Zweige an die oberen Backenzähne abgiebt. Kurz vor dem Austritt aus dem Canalis infraorbitalis theilt sie sich in mehrere Zweige, die, den Canal verlassend, sich in der Backen-, Oberlippen- und Nasengegend verbreiten.

Arteria carotis interna (*ci*) ist beim Hunde nur schwach und bildet an ihrem Ursprunge eine divertikelartige Erweiterung, geht nach dem Os basilare occipitis und dringt durch das Foramen lacerum posterius (= For. jugulare) in den Canalis caroticus ein. Sie geht in letzterem bis nahe an das For. caroticum (= For. lacerum medium), biegt dann medial um und tritt in die Schädelhöhle ein; in derselben verläuft sie im Sulcus caroticus, wo sie den Ramus anastomoticus (siehe oben) empfängt, der auch mit der Meningea media in Verbindung tritt, und durchbohrt hierauf die Dura mater. An der Perforationsstelle theilt sich Carotis interna in zwei Aeste:

a. Ramus anterior giebt ab:

1) A. fossae sylvii verläuft in der fossa sylvii zur lateralen Hemisphärenfläche;

2) A. corporis callosi (A. cerebri anterior) ist durch einen Querast mit der der anderen Seite verbunden (Ram. communicans anterior), geht an den Balken, den Lob. olfactorius und einen Theil des Stirnhirnes. Gerade an der Theilungsstelle der beiden letztgenannten Gefässe entspringt die A. ophthalmica.

b. Ramus posterior verbindet sich als Ramus communicans posterior mit der A. basilaris cerebri (siehe unten). Dadurch, dass sich die Gefässe beider Seiten oral mit einander verbinden, entsteht der Circulus willisii; jederseits giebt Ram. posterior die A. cerebri posterior ab, welche um die laterale Seite des Grosshirnschenkels herum, am Schläfenlappen entlang läuft und an die Eminentia quadrigemina und an die Thalami optici herantritt.

Hier sei noch eines nicht beim erwachsenen Hunde vorkommenden Gefässes, der A. stapedia, gedacht. So wird ein aus der Carotis interna kommendes Gefäss benannt, welches beim Embryo die Stapes-Anlage durchbricht und später zwischen den Stapes-Schenkeln durchzieht. Sie theilt sich in einen Ramus superior und einen R. inferior. Der letztere verlässt die Paukenhöhle durch die Fissura petrotympanica und hilft die A. maxillaris interna aufbauen. Ramus superior erreicht das Cavum cranii; am Eintritt in dasselbe entlässt er einen schwachen Ast an die Dura und geht zur Orbita. Da A. stapedia das primäre Gefäss für den Oberkiefer darstellt, das den Oberkiefer beim Menschen versorgende Gefäss aber als Maxillaris interna angesprochen wird, bezeichnet Tandler (796) die A. stapedia zum Unterschiede von der A. maxillaris interna secundaria als A. max. int. primaria. Die embryonale Anlage dieses Gefässes ist bei mehreren Säugern (Hund, Katze, Schwein, Schaf, Kalb,

Kaninchen, Meerschweinchen und Mensch) nachgewiesen worden. Vollkommen persistent bleibt es bei Ornithorhynchus, Erinaceus, Talpa, Mus rattus, Arctomys, Rhinolophus, Chiromys, Lemur (siehe unten).

Theils in Veranlassung des besonderen Interesses, auf welches gerade dieses Gebiet der Arterienbahn Anspruch machen kann, theils weil dieses Gebiet neuerdings durch Tandler (796) eine vorzügliche vergleichend-anatomische Durcharbeitung erfahren hat, lasse ich hier die von dem genannten Autor gemachten vergleichenden Feststellungen über jede Säugethierordnung im Auszuge folgen.

Monotremata. (Textfig. 192.)

A. carotis interna ist in ihren Zweigen noch nicht vollkommen differenzirt, speciell bei Ornithorhynchus, so dass man nur den einzelnen Arterien höherer Säuger analoge Ausbreitungsbezirke unterscheiden kann. Bei Ornithorhynchus ist sie nur Gefäss der Zunge und des Unterkiefers (A. lingualis, maxillaris externa, alveolaris inferior).

A. carotis interna ist gut entwickelt und hilft den vollständigen Circulus willisii bilden. In Folge des vollständigen Mangels einer knöchernen unteren Paukenhöhlenwand fehlt diesen Thieren der Schläfenbeinabschnitt des Canalis caroticus; daher perforirt die Carotis einfach die untere Wand der Schädelkapsel und ist bis an die Perforationsstelle von unten her frei zugänglich.

Fig. 192.

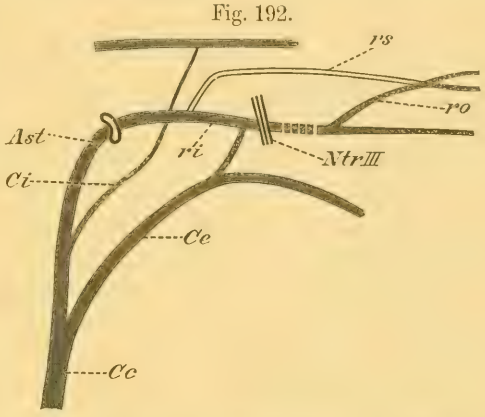

Ornithorhynchus paradoxus. Schema der Carotidenverzweigung.

Cc Carotis communis. *Ce* C. externa. *Ci* C. interna. *Ast* Arteria stapedia. *ri* Ramus inferior und *rs* R. superior der Arteria stapedia. *ro* Ramus orbitalis. *Ntr III* Nervus trigeminus, dritter Ast.

Die doppelten Contouren bedeuten die nicht ausgebildeten oder rudimentären Gefässstrecken, die einfach schwarzen Linien die persistenten Abschnitte. Die durchbrochene Linie stellt das im Canalis alisphenoideus steckende Gefässstück vor. Alle Gefässe sind auf eine Sagittalebene projicirt gedacht. (Nach Tandler 796).

Bei Echidna (797) ist die Car. interna an ihrer Ursprungsstelle bulbusartig erweitert und übertrifft infolgedessen hier bezüglich ihres Kalibers die Car. externa.

Aus dieser bulbusartigen Erweiterung entspringt die A. diploïtica magna, welche, von Hyrtl (772) als A. occipitalis aufgefasst, an der Dorsalseite des N. vagus vorüber nach aufwärts zieht, diesen Nerven

kreuzt, lateralwärts zieht, in ein sehr weites, oberhalb des Canalis facialis gelegenes Loch und in einen in der Diploë des Schädeldaches liegenden Canal eintritt. An der Orbita angelangt, zerfällt sie in zwei Ramificationen, von denen die eine in die Orbita geht und mit Ramus orbitalis anastomosirt, die andere auf die Lamina cribrosa zu liegen kommt.

Bei Ornithorhynchus kommt eine A. stapedia vor. Sie kommt aus der Carotis interna und tritt medial vom N. facialis in die Paukenhöhle, gelangt an das Foramen ovale und verläuft hier oberhalb des Stapes. Vollkommen erhalten ist das Gefäss in seinem Ramus inferior, so dass die Versorgung des Oberkiefers blos diesem obliegt. Der Ramus superior ist mit Ausnahme seines orbitalen Abschnittes rückgebildet. Bei Echidna dagegen ist eine A. maxillaris interna vorhanden, welche der gleichnamigen Arterie der höheren Säuger homolog ist und einen Ramus orbitalis entsendet (= A. maxillaris interna secundaria), während bei Ornithorhynchus eine A. maxillaris interna primaria (vgl. oben) vorkommt.

Marsupialia.

(Macropus, Hypsiprymnus, Phalangista, Didelphys.)

Das arterielle Gefässsystem des Schädels schliesst sich eng an die beim Menschen bestehenden Verhältnisse an. Die Carotis interna ist gut entwickelt und verläuft frei an der unteren Fläche der Schädelbasis bis zu ihrer Durchbruchsstelle in die Schädelkapsel und führt fast allein dem Gehirn das arterielle Blut zu.

Die Carotis externa endigt als Maxillaris interna, welche bei allen Vertretern lateral vom dritten Trigeminusaste gelegen ist. Die Maxillaris interna giebt nur einige Muskeläste gegen die Orbita ab.

Der proximale Abschnitt der A. stapedia ist vollständig zu Grunde gegangen. Vom Ramus superior bleibt der orbitale Abschnitt insofern erhalten, als er von der mächtig entwickelten A. ophthalmica übernommen wird. Die A. meningea media bleibt ebenfalls als Derivat des Ram. superior bestehen; doch hat sie ihre Verbindung mit dem proximalen Abschnitte der A. stapedia aufgegeben, da diese selbst zu Grunde geht, dafür aber secundär eine Verbindung mit der Occipitalis, resp. mit dem diese vertretenden Aste der Auricularis, erworben, so dass bei diesen Thieren, die bezüglich der übrigen Gefässentwickelung des Schädels den hochstehenden Säugethieren ähneln, sich gerade bezüglich des vorerwähnten Gefässbezirkes Verhältnisse finden, welche sich denen der Edentaten und Monotremen anreihen.

Der Ramus communis posterior hat sich erweitert, so dass die Carotis interna sich an ihrem Ende in einen Ramus anterior (= A. fossae sylvii) und einen Ramus posterior (= Communicans posterior) spaltet. Die A. cerebri posterior erhält auf diese Weise ihr Blut hauptsächlich aus der Carotis und erscheint als die starke Fortsetzung der Communicans posterior.

Die A. ophthalmica entsteht gerade an der Theilungsstelle der Carotis in die beiden Rami.

Edentata.

(Dasypus, Chlamydophorus, Bradypus, Myrmecophaga, Manis, Orycteropus.)

Die A. carotis interna ist bei allen gut entwickelt. Während sie bei Myrmecophaga noch, frei in der Paukenhöhle liegend, über das Promontorium hinweg zieht, liegt sie bei Tatusia novemcincta der unteren, häutigen Paukenhöhlenwand an, ohne dass es noch zur Bildung eines auch von unten her abgeschlossenen Canalis caroticus gekommen wäre, ein Ereigniss, dass sich bei dem mit einer knöchernen, bullös aufgetriebenen unteren Paukenhöhlenwand versehenen Dasypus villosus bereits vollzogen hat.

Nach Abgabe der Maxillaris externa, welche sich bei einigen Edentaten in ein Wundernetz auflöst, und nach Abgabe der Temporalis superficialis wird die Carotis externa zur Maxillaris interna.

Bezüglich der A. stapedia bei den Edentaten gilt folgendes. Bei verschiedenen Thieren sind verschiedene Theile dieses Gefässes erhalten; während bei Dasypodidae und Manis der proximale, durch die Stapesschenkel durchziehende Theil fehlt, ist derselbe bei Myrmecophaga und Orycteropus vollkommen entwickelt. Bei Myrmecophaga scheint nur in Fortsetzung des Hauptstammes der Ramus superior erhalten geblieben zu sein, während bei Orycteropus der Ramus inferior in Verbindung mit dem Hauptstamme zu persistiren scheint. Bei den Dasypodidae geht, wie erwähnt, der proximale Abschnitt vollkommen zu Grunde; vom Ram. inferior erhält sich das Stück vom Trigeminus distalwärts. Vom Ram. superior erhält sich die A. meningea media und der distal von ihr gelegene Abschnitt. Nur tritt dieser Abschnitt bei Dasypodidae, Myrmecophaga und Bradypus secundär mit der Occipitalis in Verbindung. Bei Manis macrura hingegen geht die gesammte rückwärtige Bahn zu Grunde, und es erhält sich nur das Stück des Ram. superior zwischen Meningea media und Orbita, so dass die Meningea media ihr Blut rückläufig aus der Orbita bezieht.

Am Circulus willisii sind Carotis und A. vertebralis etwa in gleicher Weise betheiligt.

Die A. ophthalmica entwickelt sich aus der Carotis interna noch vor deren Theilung, ist sehr schwach und versieht nur den Bulbus, da der übrige Inhalt der Orbita sowohl vom Ram. superior der A. maxillaris primaria als vom Ram. orbitalis versorgt wird.

Pferd. (Textfig. 193.)

Die Carotis interna ist mässig stark entwickelt.

Die Carotis externa wird nach Abgabe der Temporalis superficialis zur Maxillaris interna. Sie vereinigt sich mit der A. maxillaris

interna primaria noch hinter dem dritten Aste des Trigeminus, da sie medial von diesem verläuft. Sie liefert auch den mächtigen Ram. orbitalis.

Von der A. stapedia erhält sich ein kleines, aus der Maxillaris interna stammendes Gefäss, dass die Fissura Glaseri durchsetzt; es ist dies ein Rest des Ram. inferior. Vom Ram. superior bleibt der gesammte orbitale Abschnitt erhalten, der mit dem Ram. orbitalis in Verbindung tritt, da er seinen proximalen Zusammenhang verliert; ferner die A. meningea anterior.

Am Circulus willisii sind die Carotis interna und Vertebralis im Vereine mit der A. occipitalis betheiligt; doch scheint die Carotis das Uebergewicht zu besitzen.

Artiodactyla.

(Sus, Bos, Ovis, Capra, Cervus, Portax, Camelus.)

Die Carotis interna bildet sich bei den meisten Vertretern der Artiodactyla vollständig zurück, während sie embryonal stets vorhanden ist; der Rückbildungsprocess geht derart vor sich, dass er schon intrauterin beginnt und hierauf im Extrauterin-Leben sein Ende erreicht. Das Rudiment der Car. interna ist in Form eines bindewebigen Stranges, der aus der dorsalen Wand der Carotis communis abzweigt, deutlich nachweisbar. Die Car. interna oder ihr Rudiment bettet sich in eine in die mediale Bullawand eingeschnittene Rinne ein. Von hier gelangt die Arterie an den medialen vorderen Abschnitt des Promontorium, allseitig von Knochen umhüllt, erreicht die Spitze der Schläfenbeinpyramide, um, so lange sie durchgängig ist, in das intracraniale Wundernetz zu münden.

Fig. 193.

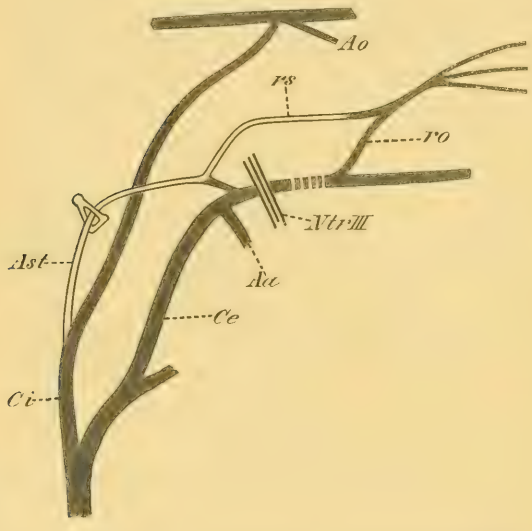

Equus caballus. Schema der Carotidenverzweigung. *Aa* Arteria alveolaris. Die übrigen Bezeichnungen wie in Fig. 192. (Nach Tandler 796.)

Die Carotis externa geht in die überaus gut entwickelte Maxillaris interna über. Diese selbst giebt eine Reihe mächtiger Aeste ab, welche ein Wundernetz mit Blut versorgen, und ausserdem einen Ramus orbitalis für den Inhalt der Augenhöhle.

Das fragliche Wundernetz liegt zwischen dem Schädelgrund und der harten Hirnhaut, ist durch Queräste mit dem der anderen Seite verbunden und umgiebt die Hypophysis cerebri fast ganz.

Von der A. stapedia persistirt der distale Abschnitt des Ram. inferior in Form der Maxillaris interna, ferner der orbitale Abschnitt des Ram. superior.

Der Circulus willisii ist vollständig. Die A. communicans posterior ist sehr stark ausgeweitet, da der Zufluss zum Circulus von hinten her auf dem Wege der A. vertebralis fast vollkommen fehlt, jedenfalls mangelhaft ist.

Die A. ophthalmica entwickelt sich an der Durchtrittsstelle des aus dem Wundernetze stammenden Gefässes durch die Dura mater.

Fissipedia.

(Viverra, Arctictis, Felis, Hyaena, Canis, Meles, Ursus.)

Die Carotis interna ist bei Panther und Tiger zu einem bindegewebigen Strange obliterirt, während sie bei Zibethkatze und Dachs besser entwickelt ist und beim Bären in voller Entwickelung erscheint.

Die Carotis externa setzt sich immer in die Maxillaris interna fort. Letztere entsendet stets einen Ramus orbitalis, der mit dem Ram. superior der A. stapedia communicirt. Ausserdem entlässt die Maxillaris interna meist (Ausnahmen: Arctictis und Ursus maritimus) einen Ram. anastomoticus durch die Fissura orbitalis in die Schädelhöhle retour zum subduralen Abschnitte der Car. interna.

Von der A. stapedia erhält sich der distale Abschnitt des Ram. inferior in Form der Maxillaris interna, ferner der gleiche Abschnitt in Form der A. lacrymalis, ethmoidalis und frontalis und ein kurzes Stück der A. meningea anterior.

Die A. ophthalmica ist im Allgemeinen sehr schwach entwickelt und meistens nur als A. centralis retinae vorhanden.

Pinnipedia.

(Phoca vitulina, Otaria jubata.)

Die Carotis interna ist sehr gut entwickelt: sie erreicht die mediale Bullawand, wird in diese aufgenommen und verläuft, allseitig von Knochen umschlossen, über den unteren Abschnitt des Promontoriums.

Von der A. stapedia bleiben erhalten: 1) der distale Theil des Ram. superior als Maxillaris interna; 2) vom Ram. inferior der orbitale Abschnitt; 3) A. meningea media.

Der Circulus willisii wird sowohl von der Car. interna als von der starken Vertebralis versorgt.

Rodentia.

(Mus rattus, Sciurus, mehrere Arten, Arctomys marmotta, Pedetes caffer, Cavia cobaya, Lepus cuniculus.)

Während die Carotis interna bei Cavia fast nicht einmal in ihrem Rudiment nachweisbar ist, ist dieses bei Arctomys gerade noch auffindbar.

Beim Kaninchen ist die Car. interna schwach, bei Mus rattus ganz gut entwickelt, und bei Pedetes ist sie nicht nur das Gefäss des Gehirns, sondern sie hat auch die Versorgung der gesammten Orbita, des Ober- und sogar des Unterkiefers übernommen. Bei Sciurus ist nur der proximale Abschnitt erhalten.

Carotis externa. Bei Mus und Pedetes hat sie den Zusammenhang mit der Maxillaris interna primaria vollständig verloren; bei Cavia und Lepus wird dieser Zusammenhang durch Entwicklung einer Seitenbahn erreicht. Die Maxillaris interna passirt stets den Canalis alisphenoideus und giebt nach dessen Passage bei Sciurus, Arctomys einen Ramus anastomoticus zum subduralen Abschnitt der Carotis interna ab. Stets ist ein Ramus orbitalis vorhanden.

Die A. stapedia zeigt grosse Differenzen. Sie ist beim Embryo von Kaninchen und Meerschweinchen nachgewiesen. Den höchsten Grad der Ausbildung dieser Arterie besitzen Sciurus und Arctomys, wo sowohl Ram. superior als inferior vollkommen erhalten ist. Bei Mus ist ein Theil des Ram. superior verschwunden. Beim Kaninchen und Meerschweinchen persistiren die distalen Theile der beiden Rami.

Die A. ophthalmica ist sehr schwach bei einigen und liefert nur A. centralis retinae; bei anderen ist sie bereits stärker und daher auch an der Abgabe der Ciliararterien betheiligt. Die stärkste Ophthalmica findet sich bei Cavia.

Insectivora.

(Erinaceus europaeus, Talpa europaea.)

Die Gefässverhältnisse bewahren hier ziemlich vollständig die embryonalen Verhältnisse.

Die Carotis interna ist gut entwickelt und erreicht den Circulus arteriosus. Sie verläuft, in die mediale Bullawand eingetreten, frei über das Promontorium und entlässt noch, innerhalb der Paukenhöhle gelegen, die A. stapedia.

Die Carotis externa hat nicht nur keinen Anschluss an die Maxillaris interna primaria, sondern hat selbst einen Theil ihrer distalen Gefässverzweigung an jene abgegeben.

A. stapedia bleibt in ihrer ursprünglichen Ausdehnung bestehen; es existirt auch ein Ram. orbitalis, der, von der Maxillaris interna primaria ausgehend, sich mit dem orbitalen Ende des Ram. superior einerseits, mit der Ophthalmica andererseits verbindet.

Der Circulus willisii wird sowohl von den Vertebralarterien, als auch von den Carotiden gebildet. Bezüglich seiner Configuration schliesst er sich durch die geringe Ausbildung der Communicans posterior ziemlich eng dem der höheren Säugethiere an.

Die A. ophthalmica ist wenigstens bei Erinaceus gut entwickelt.

Chiroptera.

(Vespertilio, Vesperugo, Plecotus, Rhinolophus, Pteropus, Xantharpyia.)

Nach Tandler (796) und Grosser (754) schliessen sich die Schädelarterien dieser Thiere gut an die der Insectivoren an, doch machen sich eine Reihe secundärer Veränderungen geltend.

Die Reduction der Carotis interna und das Uebergewicht der Vertebralis ist allen gemeinsam; bei Rhinolophus hat erstere ihren Zusammenhang mit dem Gehirn vollkommen aufgegeben.

Bei Microchiroptera kommt die A. stapedia aus der Carotis interna und durchsetzt den Stapes, während sie bei den Pteropidae an die Maxillaris interna angeschlossen ist.

Die A. ophthalmica ist nur bei den Pteropiden erhalten, während ihr Gebiet bei Microchiroptera an den unteren oder oberen Ast der A. stapedia übergegangen ist.

Der Circulus willisii ist bei Pteropus und Vespertilio vollständig geschlossen und wird von der Vertebralis und von der Carotis versorgt. Bei Rhinolophus ist — durch Rückbildung der Carotis — die Vertebralis das einzige Gefäss.

Prosimiae.

(Chiromys madagascariensis, Lemur varius, Stenops gracilis, Otolicnus crassicaudatus.)

Es ist jedenfalls von genealogischer Bedeutung, dass, wie Tandler (796) nachwies, die beiden Madagascarbewohner (Chiromys, Lemur) bezüglich der Schädelgefässe sich niederen Formen (Nager) anschliessen, während die anderen sich so wie die Affen und der Mensch verhalten.

Bei Chiromys und Lemur ist die Carotis interna rudimentär, während sie bei Stenops und Otolicnus gut entwickelt ist. Bei den beiden ersteren nimmt sie den Verlauf durch die Paukenhöhle, während sie bei den beiden letzteren die Paukenhöhle nicht mehr betritt*). Bei Chiromys und Lemur ist das Stück zwischen A. ophthalmica und Circulus willisii ausgeweitet und bringt das Blut unter Umkehr der gewöhnlichen Stromrichtung aus dem Circulus in die Ophthalmica.

Die Carotis externa endigt als Maxillaris interna.

Von der A. stapedia erhalten sich bei Otolicnus und Stenops nur die distalen Theile beider Aeste als Max. interna und als orbitale Gefässe; vollständiger ist sie bei Chiromys und Lemur erhalten.

Während sich bei Otolicnus und Stenops der Circulus willisii ähnlich wie der des Menschen verhält, ist bei Chiromys und Lemur die Carotis rudimentär, während die Vertebralis das einzige Versorgungsgefäss des Circulus bildet.

---

*) So scheinen sich nach Winge auch andere Madagascar-Formen wie Hapalemur, Lepidolemur, Microrhynchus, Propithecus und Lichonotus zu verhalten.

Primates. (Textfig. 194.)

(Hapale, Ateles, Cynocephalus, Semnopithecus.)

Die Carotis interna, welche ähnliche Ursprungsverhältnisse wie beim Menschen zeigt, dringt bei den Anthropomorphen wie beim Menschen in einen Canalis caroticus, dessen untere Wand aus compacter Knochenmasse besteht, während diese Wand bei den niederen Affen blasig aufgetrieben ist und Cellulae birgt.

Fig. 194.

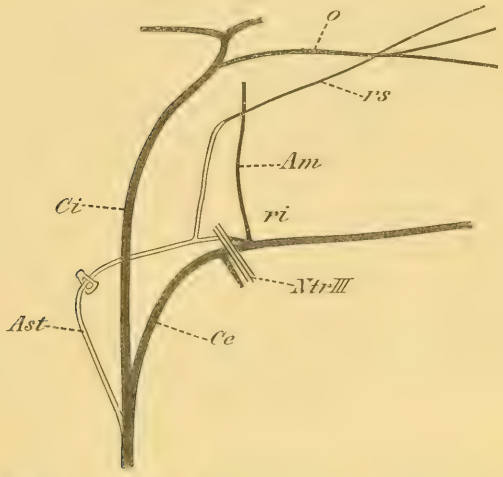

Mensch. Schema der Carotidenverzweigung. *Am* Arteria meningea media. *o* Arteria ophthalmica. Die übrigen Bezeichnungen wie in Fig. 191. (Nach Tandler 796).

Der Ramus orbitalis der Carotis externa ist nur in Form einiger schwacher, durch die Fissura orbitalis inferior ziehender Muskeläste erhalten.

Die A. stapedia geht wie beim Menschen in ihrem proximalen Theile vollkommen zu Grunde. Von ihr bleibt nur bestehen der distale Abschnitt des Ram. inferior nach seiner Vereinigung mit der Car. externa als Maxillaris interna, ferner das orbitale Ende des Ram. superior, das sich an die A. ophthalmica angeschlossen hat. Ausserdem kommt ein verschieden stark ausgebildeter Ram. superior (der craniale Abschnitt) vor.

Die A. ophthalmica ist das Gefäss der gesammten Orbita, in dem sie einerseits das orbitale Ende des Ram. superior der Stapedia übernommen hat, andererseits der aus der Maxillaris interna stammende Ram. orbitalis rudimentär wird.

Als ein Supplement zur obigen Darstellung mag hier die übersichtliche Darstellung über die Bildung des

Circulus willisii

folgen, welche Tandler (796) giebt (Textfig. 195).

Es lassen sich zwischen dem einen Extrem: der Versorgung des Circulus nur durch die Vertebralis (z. B. Rhinolophus, Chiromys, Lemur) und dem anderen Extrem: der Circulus wird nur von der Carotis, resp. durch das für sie eintretende Wundernetz versorgt (z. B. Artiodactyla), alle möglichen Zwischenstadien finden. Bei denjenigen Thieren, wo die Versorgung nur durch die Vertebralis geschieht, theilt sich die Basilaris in zwei gleich starke Aeste, welche entlang der Basis des Gehirns nach vorne ziehen. Sie geben zuerst seitlich je eine Arteria profunda cerebri

ab und spalten sich schliesslich in die Arteria cerebri media und anterior. Bevor die Spaltung eintritt, nehmen sie das Rudiment der Carotis interna auf (z. B. Rhinolophus, Glires, Chiromys, Lemur).

Dort, wo sowohl die Vertebralis als die Carotis ziemlich gleichmässig am Aufbau des Circulus sich betheiligen, finden wir die mittlere und

Fig. 195.

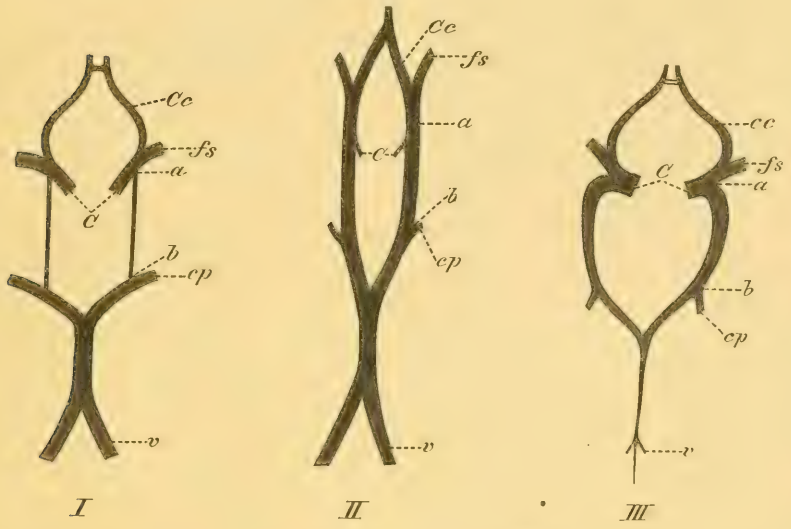

Die drei extremen Formen des Circulus willisii: *I* Mensch, *II* Lemur, *III* Bos. Das Gefässstück zwischen *a* und *b* ist die Arteria communicans posterior. *C* Carotis (bei *I* so stark wie A. vertebralis, bei *II* rudimentär, bei *III* fast das alleinige Gehirngefäss). *v* Arteria vertebralis (bei *I* so stark wie Carotis, bei *II* das alleinige Gehirngefäss, bei *III* rudimentär). *Cc* A. corporis callosi. *fs* A. fossae sylvii. *cp* A. cerebri profunda. Je nach der Ausweitung der Strecke *a* bis *b* ändert sich das Bild des Circulus, trotzdem ihn morphologisch dieselben Stücke zusammensetzen. (Nach Tandler 796.)

vordere Gehirnarterie aus der ersteren, die hintere aus der letzteren stammend (z. B. Ursus, Stenops, Primates).

Je mehr nun die Carotis — gleichgültig, ob für sich allein oder mit Unterstützung der Arteria maxillaris interna — die Versorgung des Gehirns übernimmt, desto mehr weitet sich jetzt wieder die Communicans posterior aber von vornher aus, so dass die Carotis in einen Ramus anterior und posterior gespalten erscheint, wobei der Ramus posterior immer mehr und mehr in die A. cerebri posterior übergeht (z. B. Pinnipedia und die meisten Fissipedia).

Bei denjenigen Säugethieren endlich, wo die Arteriae vertebrales verschwinden, fliesst das Blut auf dem Wege des Ramus posterior bis in die Basilaris, welche caudalwärts immer mehr und mehr an Lumen verliert (z. B. bei den meisten Artiodactyla).

Verzweigung der Arteria subclavia.

Hund.

a. A. vertebralis entspringt ein wenig aboral von der ersten Rippe und dicht neben dem Truncus costo-cervicalis (siehe unten), rechterseits meist aus dem letzteren selbst. Sie geht kopfwärts an die ventrale Fläche des Querfortsatzes des 7. Halswirbels und dann durch das Foramen transversarium des 6. Halswirbels in den Querfortsatzcanal. In diesem verläuft sie bis zum Epistropheus, verlässt ihn durch dessen Foramen transversarium, geht über das Gelenk der Processus obliqui des Epistropheus und Atlas, gelangt durch das Foramen transv. des letzteren in die Flügelgrube und anastomosirt dort mit der A. occipitalis und sendet einen Verbindungszweig zur A. basilaris cerebri (siehe oben).

Sie giebt ab — ausser kleineren Zweigen zu den Muskeln und zu den Gelenken zwischen den Wirbeln —

1) Rami spinales cervicis: an jedem Foramen dringt ein solcher Zweig in den Wirbelcanal ein zur Verbindung mit der A. spinalis anterior.

2) Ramus cervicalis superior entspringt in dem Foramen transversarium des 3. Halswirbels, tritt zwischen 2. und 3. Halswirbel aus und ist stärker als der fortlaufende Arterienstamm. Seine Verzweigungen versorgen theils die Muskeln des Halses und Kopfes, theils anastomosiren sie mit der A. occipitalis und den Aa. auriculares.

Hochstetter (764) hat beim Kaninchen nachgewiesen, dass Subclavia und Vertebralis von einer Reihe segmentaler Arterien herstammen, welche sich im Laufe der Ontogenese durch zahlreiche Anastomosen untereinander verbinden. So entsteht die A. subclavia aus der Arterie des sechsten Cervicalsegmentes, und der dorsale Ast dieses Gefässes wird zum Anfangsstück der A. subclavia.

b. Truncus costo-cervicalis entspringt in der Höhe der ersten Rippe aus der Subclavia, geht dorsal an der lateralen Peripherie der Trachea resp. des Schlundes, und kreuzt dabei die A. vertebralis. Giebt zunächst einen Zweig (A. cervicalis transversa) zum Mm. serratus anticus major und rhomboideus ab; ferner die A. intercostalis suprema, welche über die laterale Peripherie der zweiten und dritten Rippe caudalwärts verläuft und im M. serratus posticus superior und dessen Umgebung endet. Der dritte Ast ist die A. cervicalis profunda, welche kopfwärts verläuft und in der dorsalen Halsmusculatur liegt und an diese Zweige abgiebt.

c. Truncus omo-cervicalis entspringt kurz vor dem Umschlage der A. subclavia um die erste Rippe und liegt medial am Plexus brachialis. Von seinen beiden Aesten geht der eine (A. cervicalis descendens) an der ventralen Halsseite kopfwärts und giebt Zweige an die Mm. sterno-hyoideus, sterno-thyreoideus, sterno-cleido-mastoideus, pectoralis major, deltoideus und brachialis internus, sowie an die Haut ab. Der andere, stärkere Ast (A. transversa scapulae) giebt Zweige an die Schulterblattmuskeln ab.

d. A. mammaria externa entspringt in der Gegend der ersten Rippe, geht zwischen dieser und den Mm. sterno-hyoideus und -thyreoideus und dem Schultergelenk gegen die Brustmuskeln und sendet Zweige an diese ab.

e. A. mammaria interna entspringt neben dem Truncus omo-cervicalis und läuft nach hinten an die Seite des Sternum bis gegen das Zwerchfell, woselbst sie sich in die A. musculo-phrenica, welche sich im Zwerchfelle verzweigt, und die A. epigastrica superior, welche das Zwerchfell durchbohrt und sich in den Bauchmuskeln verzweigt, theilt. Vorher giebt sie Zweige zu den Zwischenrippenmuskeln, den Lungen, der Mamma, den Brustmuskeln, zum Mediastinum und zum Herzbeutel ab.

Bezüglich dieser Gefässe bei anderen Säugethieren mögen folgende Bemerkungen genügen.

Bei

Echidna (766)

unterscheidet sich die A. vertebralis von der gleichen Arterie des Hundes und des Menschen nur dadurch, dass sie schon in das Foramen transversarium des siebenten Halswirbels eintritt.

Dem Truncus omo-cervicalis fehlt ein der A. transversa scapulae entsprechender Zweig.

Edentata (771).

Bei Manis macrura giebt die Subclavia folgende Zweige ab:

a. A. vertebralis theilt sich bald nach ihrem Ursprunge in zwei Zweige, von welchen der schwächere in die Rückgratshöhle tritt; der zweite, stärkere nimmt den gewöhnlichen Verlauf durch die Foramina transversaria.

b. A. mammaria interna ist rechterseits stärker als links und verläuft in einiger Entfernung vom Brustbein. Die rechte zerfällt am dritten Rippenknorpel in zwei Zweige, von welchen der stärkere zu der dieser Gattung eigenthümlichen Verlängerung des Brustbeins geht, der schwächere auf gewöhnliche Weise als eigentliche Mamm. interna verläuft.

c. eine starke Arterie, welche den Trunci costo-cervicalis et omo-cervicalis des Hundes entspricht, geht auf der ersten Rippe von der Subclavia aus; sie stellt durch die büschelförmige Anordnung ihrer strahlig zerfahrenden Aeste den ersten Schritt zu der an der A. brachialis so ausgebildeten Wundernetzbildung dar. Von ihren beiden Aesten versorgt der eine die bis zur vorderen Brustapertur herabreichende Glandula submaxillaris, der andere sendet zahlreiche Aeste nach allen Richtungen zu den das Schultergelenk umlagernden Muskeln.

Bei Tamandua entspringt aus der Subclavia:

a. A. mammaria interna.

b. A. vertebralis.

c. eine Arterie, eben so stark wie die A. vertebralis, erzeugt einen Zweig, welcher an den Querfortsätzen der Halswirbel aufsteigt und zu den tiefen Nackenmuskeln geht, einen zu den Muskeln des Rückens und einen zum M. pectoralis major.

Bei Tatusia novemcincta erzeugt die Subclavia ausser A. mamm. interna und vertebralis einen Trunc. costo-cervicalis und omo-cervicalis; mehrere Zweige des letzteren zeigen eine ausgesprochene Neigung zur Bildung von Wundernetzen.

Chiroptera (754).

Hier ist die Verlauf der Subclavia über die erste Rippe durch die eigenthümliche Stellung des Schultergelenkes modificirt. Besonders bei Microchiroptera fällt die Verbindungslinie der Schultergelenke weit hinter der Wirbelsäule — eine Erscheinung, die aus dem Flugvermögen zu erklären ist.

Bei Vespertilionidae liegt die Subclavia zunächst der Wirbelsäule an und nimmt dann, um in die stark dorsalwärts verschobene Axilla zu gelangen, einen zunächst fast rein dorsalwärts gerichteten Verlauf. Die Aeste der Subclavia sind: a. A. vertebralis, welche in das Foramen transversarium des sechsten Halswirbels eintritt; b. A. intercostalis suprema, beim Hunde ein Zweig des Truncus costo-cervicalis; c. A. mammaria interna; d. A. cervicalis, welche sich in einen dorsalen und ventralen Ast theilt. Der letztere endet an dem Lappen der dorsalen Winterschlafdrüse und giebt Zweige zum M. pectoralis major und zum Propatagium (vgl. die Note oben Seite 664); der dorsale Ast tritt ebenfalls zur dorsalen Winterschlafdrüse und zum M. cucullaris. Die A. cervicalis versorgt hier Gebiete, welche beim Menschen den Aa. cervicales, transversa scapulae und colli zufallen und ausserdem den genannten grossen Fettkörper zwischen den Schulterblättern.

Bei Pteropiden ist die Axilla weniger weit dorsalwärts verschoben, und damit entfällt auch der dorsalwärts gerichtete Verlauf der Subclavia; diese kreuzt die erste Rippe weiter vom Köpfchen entfernt als bei Microchiroptera. Von den Verschiedenheiten, welche die Pteropiden von den letzteren aufweisen, mag erwähnt werden, dass zusammen mit der A. vertebralis eine A. cervicalis profunda entspringt, welche an Kaliber der letzteren kaum nachsteht; sie giebt Zweige an die Mm. levator scapulae und subscapularis.

Bei Lepus cuniculus (165) kommt die A. vertebralis und A. cervicalis superficialis, welche letztere beim Hunde einen Zweig der A. transversa scapulae bildet, aus einem gemeinsamen Stamme. (Trunc. cervico-vertebralis Krause). Die A. mammaria, intercostalis suprema, cervicalis profunda und transversa colli (beim Hunde führen drei Zweige des Trunc. costo-cervicalis die Namen der drei letzteren) entstehen mittelst eines gemeinsamen kurzen Stammes aus der Subclavia;

Erklärung von Tafel CXXXIII.

Fig.

1. Lepus cuniculus. Arterien des linken Vorderarms und der Hand. Volaransicht 5 : 4. Darstellung des Arteriensystems unter genauer Wiedergabe der Lage der Arterien zueinander. Original.

Bezeichn s. Erkl. zu Taf. CXXVI u. CXXXI.

2. Tragulus meminna. Rechter Vorderarm mit Hand von medialer und volarer Seite. Etwas vergrössert. Cap. hum., rad., uln. = Caput humerale, radiale, ulnare des Flexor digitorum profundus. Original.

Sonst. Bezeichn. s. Erkl. zu Taf. CXXVI u. CXXXI.

3. Procavia (Hyrax) [capensis?]. Rechter Vorderarm. Ansicht von der Medialseite. Natürl. Grösse. Aus dem Pronator teres (Pron. ter.), Flexor carpi radialis (Fl. c. rad.) und Nervus medianus (N. med.) ist ein Stück herausgeschnitten. a. Subbicipitaler Ast der Brachialis. Original.

Sonst. Bezeichn. s. Erkl. zu Taf. CXXVI u. CXXXI.

4. Procavia (Hyrax) [capensis?]. Arterien am Ende des Ober- und Anfang des Vorderarms der linken Seite (dasselbe Exemplar wie in Fig. 3). Natürl. Grösse. a. Subbicipitaler Ast der Brachialis. b. Zwischen Biceps und Brachialis internus zum Rete superficiale antibr. dorsale durchtretender Ast der Transversa cubiti. Original.

Sonst. Bezeichn. s. Erkl. zu Taf. CXXVI u. CXXXI.

5 Delphinus delphis. Arteriensystem der linken vorderen Extremität, von der Beugeseite gesehen. Nach E. Zuckerkandl 1894 (802).

Bezeichn. s. Erkl. zu Taf. CXXVI u. CXXXI.

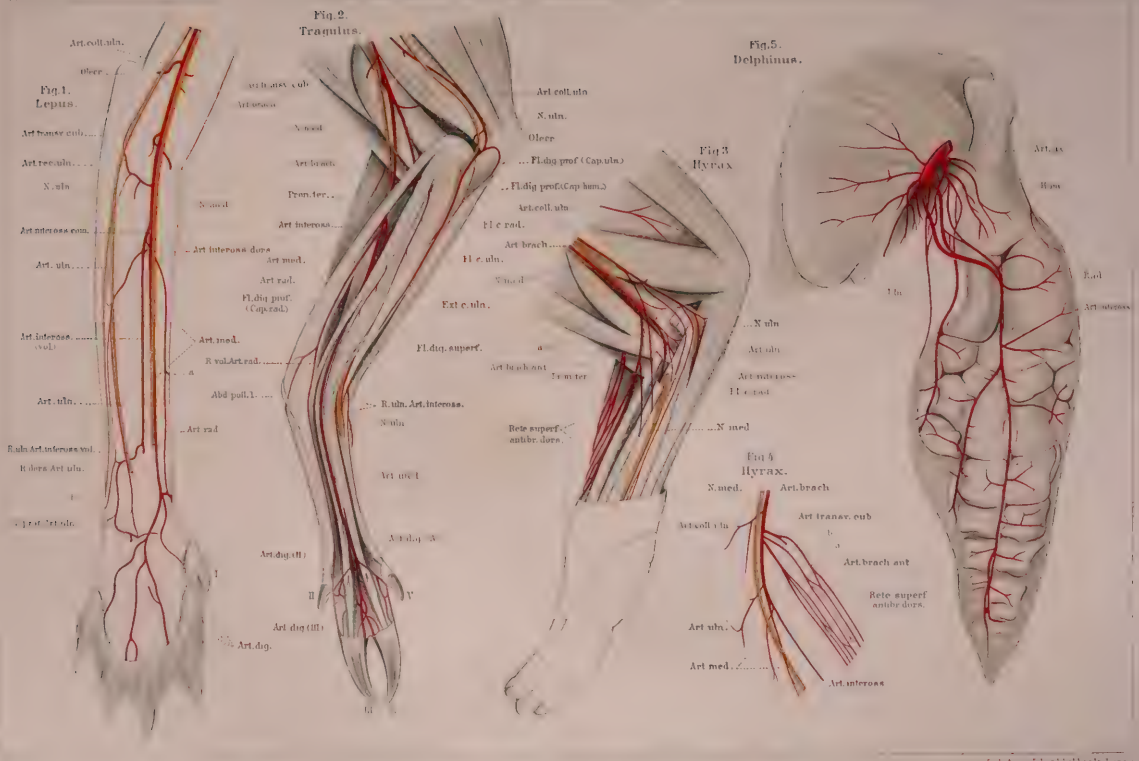

Lith. Anst. Johns Klinkhardt Leipzig.

Erklärung von Tafel CXXXIV.

Fig.

1. Lemur collaris. Rechter Vorderarm und Hand. Ansicht von der Volarseite. Etwas vergr. Der M. palmaris longus ist mit der Aponeurosis palm. entfernt. Aus dem Pronator teres, dem Flexor carpi radialis, dem Flexor digitorum superfic. und dem humeralen Kopf des Fl. profundus ist ein Stück herausgeschnitten. Das Ligamentum volare transversum ist durchschnitten. Die Oberarmgefässe derselben Gliedmasse sind in Fig. 3, Taf. CXXVIII, die der linken Gliedmasse desselben Thieres in Fig. 1, Taf. CXXVIII dargestellt. Original.
   Bezeichn. s. Erkl. zu Taf. CXXVI u. CXXXI.
2. Hapale penicillata. Linker Vorderarm und Hand von der Volarseite. Etwas vergr. Original.
   Bezeichn. s. Erkl. zu Taf. CXXVI u. CXXXI.
3. Nyctipithecus vociferans. Rechte Hand. Dorsalansicht. $1\frac{1}{2}$ mal vergr. Das Ligamentum carpi dors. transv. ist entfernt. Die Sehnen der Fingerstrecker sind gespalten und etwas auseinander gelegt, um die tiefen Gefässe zu zeigen. Original.
   Bezeichn. s. Erkl. zu Taf. CXXVI u. CXXXI.
4. Cebus capucinus. Linker Vorderarm und Hand. Volaransicht. Natürl. Grösse. Der Palm. longus ist sammt der Palmaraponeurose entfernt; aus Flex. digit. superf., Flex. carpi rad. u. Pronator ter. sind Stücke entfernt. Original.
   Bezeichn. s. Erkl. zu Taf. CXXVI u. CXXXI.
5. Satyrus orang. Rechter Vorderarm mit Hand. Volarseite. $\frac{1}{2}$ der Originalgrösse. M. palmaris long. entfernt. Aus Pronator teres, Flex. carpi radialis und Fl. digit. sublimis sind Stücke entfernt, um das Ende der Brachialis freizulegen. Im Bereiche der Gefässe der Vola besteht eine Varietät. Original.
   Bezeichn. s. Erkl. zu Taf. CXXVI u. CXXXI.



Fig. 1.

Lemur collaris.

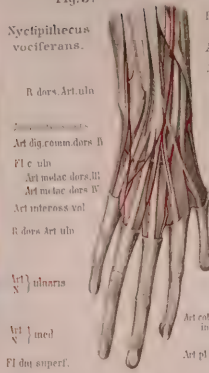

Fig. 3.

Nycticebus vociferans.

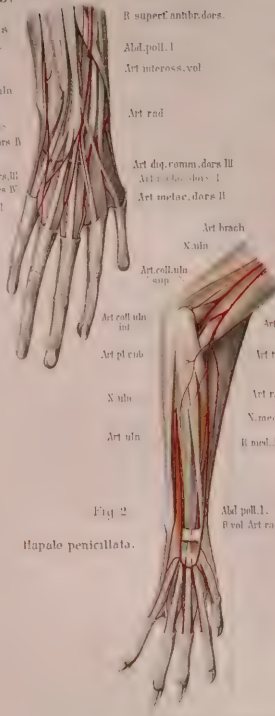

Fig. 2

Hapale penicillata.

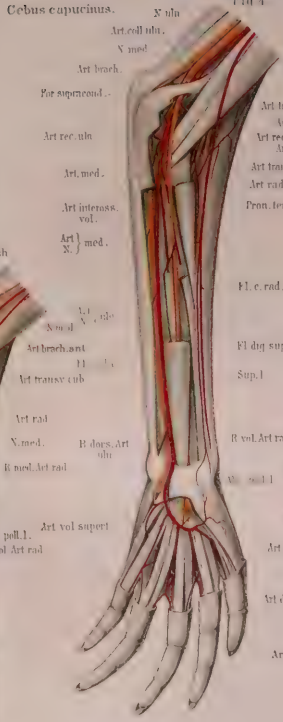

Fig. 4

Cebus capucinus.

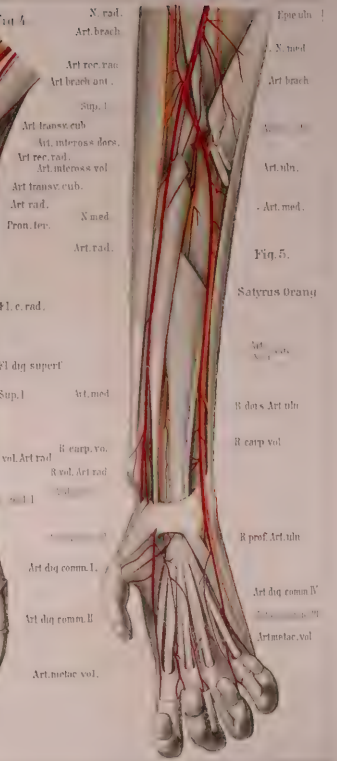

Fig. 5.

Satyrus Orang.

Erklärung von Tafel CXXXI.

Abkürzungen in den Bezeichnungen auf den Tafeln CXXXI bis CXXXIV. Vergl. auch Erklärung von Tafel CXXVI.

a. Blutgefässe.

Arc. vol. = Arcus volaris superficialis.
Art. dig. = Arteria digitalis.
— med.-rad. = Art. mediano-radialis.
— metac. = Art. metacarpea.
— superf. antibr. dors. = Art. superficialis antibrachii dorsalis.
R. dors. Art. uln. = Ramus dorsalis Art. ulnaris.
— prof. Art. uln. = Ramus profundus Art. ulnaris.
— med. Art. rad. = Ramus medianus Art. radialis.
— rad. Art. inteross. vol. = Ramus radialis Art. interosseae volaris.
— uln. Art. inteross. vol. = Ramus ulnaris Art. interosseae volaris.
— vol. Art. rad. = Ramus volaris Art. radialis.
— rad. Art. med. = Ramus radialis Art. medianae.
Rec. int. = Recurrens interossea.
— rad. = Recurrens radialis.
— uln. = Recurrens ulnaris.

b. Muskeln.

Abd. d. V = Abductor digiti V.
— poll. = Abductor pollicis.
Add. d. II = Adductor digiti II.
Ext. c. uln. = Extensor carpi ulnaris.
— dig. comm. = Extensor digitorum communis.
— c. rad. br. = Extensor carpi radialis brevis.
— c. rad. l. = Extensor carpi radialis longus.
— dig. min, dig. III et IV = Extensor digiti minimi, digiti III et IV.
— poll. l. et ind. propr. = Extensor pollicis longus et indicis proprius.
Fl. c. uln. = Flexor carpi ulnaris.
— dig. superf. = Flexor digitorum superficialis.
— dig. prof. = Flexor digitorum profundus.
— p. br. = Flexor pollicis brevis.
Palm. l. = Palmaris longus.
Pron. qu. = Pronator quadratus.

c. Nerven.

N. cut. antibr. dors. = N. cutaneus antibrachii dorsalis.

Fig.

1. Ornithorhynchus paradoxus. Dorsalseite der Hand mit Ausbreitung der Interossea volaris nach F. Hochstetter 1896 (766).
2. Halmaturus Benetti. Rechter Vorderarm von der Volarseite. $1^1/_2$ mal vergr. Aus dem Pronator teres (Pron. ter.) und dem Extensor carpi rad. ist ein Stück herausgeschnitten. Die Insertion des Palmaris longus (Palm. l.) ist abgetragen, der Canalis carpi und die Ligg. vaginalia an den Fingern sind geöffnet, so dass die Sehnen der Fingerbeuger bis zu den Endphalangen verfolgt werden können. Original.

   Bezeichn. s. oben u. Erkl. zu Taf. CXXVI.
3. Halmaturus ualabatus. Rechter Vorderarm. Ventralseite mit Darstellung der oberflächlichen Arterien. $^3/_4$ der natürl. Grösse. Original.

   Bezeichn. s. oben u. Erkl. zu Taf. CXXVI.
4. Phalangista canina. Volarseite der linken Hand. $1^1/_2$ mal vergr. Die Flexores digitorum sind bis auf die Endsehnen entfernt. N. ulnaris und medianus sind nur theilweise dargestellt. Die unter den Muskeln liegenden Verbindungen zwischen dem Gebiet der Mediana und dem der Radialis und Interossea sind durch Punktreihen angegeben. Original.

   Bezeichn. s. oben u. Erkl. zu Taf. CXXVI.
5. Herpestes griseus. Linker Vorderarm und Hand von der Volarseite. Etwas über natürl. Grösse. Die Endsehne des Palmaris longus ist entfernt. Die mittleren Theile des Pronator teres sind herausgenommen. Original.

   Bezeichn. s. oben u. Erkl. zu Taf. CXXVI.

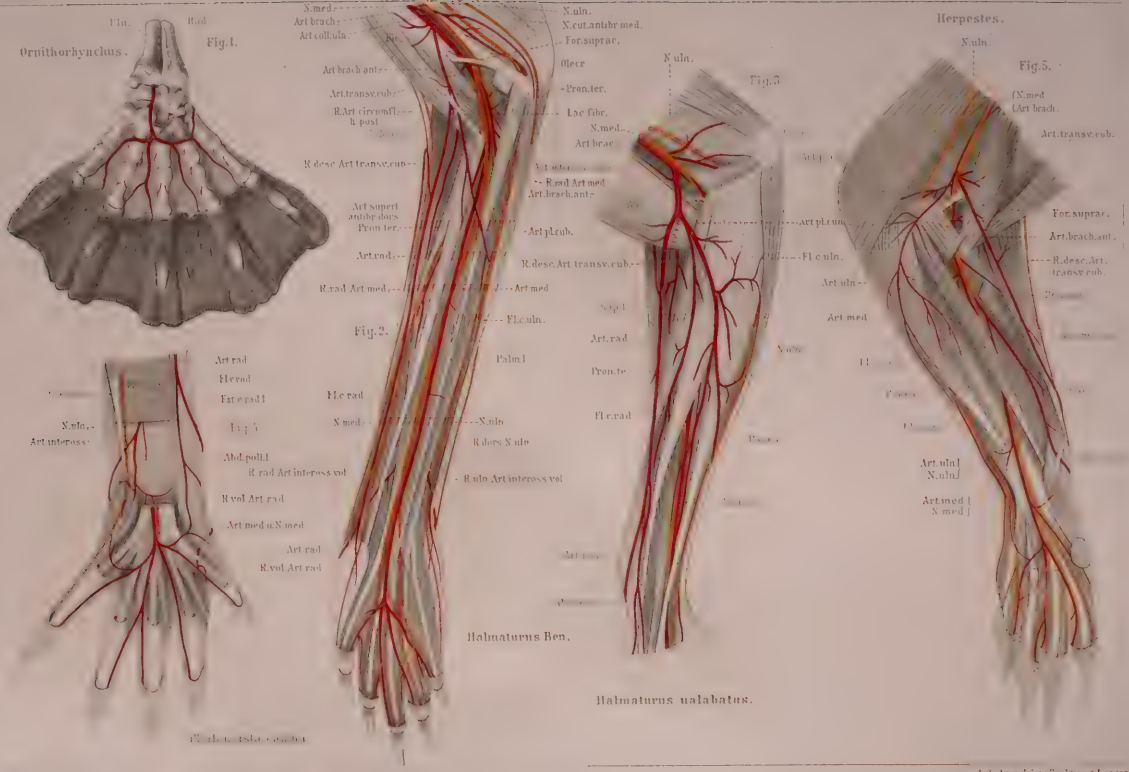
Ornithorhynchus.
Fig.1.
Fig.2.
Halmaturus Ben.
Fig.3
Halmaturus ualabatus.
Herpestes.
Fig.5.

Erklärung von Tafel CXXXII.

Fig.

1. Felis domestica. Rechte Hand. Volarseite nach Entfernung der Sehnen der Flexores digitorum und der Lumbricales. $1^1/_2$ mal vergr. Original.
   Bezeichn. s. Erkl. zu Taf. CXXVI u. CXXXI.
2. Felis domestica. Linke Hand. Dorsalansicht. $1^1/_2$ mal vergr. Original.
   Bezeichn. s. Erkl. zu Taf. CXXVI u. CXXXI.
3. Felis domestica. Endabschnitt der linken Art. brachialis mit ihren Aesten. $1^1/_2$ mal vergr. Original.
   Bezeichn. s. Erkl. zu Taf. CXXVI u. CXXXI.
4. Galictis barbara. Endabschnitt der linken Art. brachialis mit ihren Aesten. Natürl. Grösse. Original.
   Bezeichn. s. Erkl. zu Taf. CXXVI u. CXXXI.
5. Erinaceus europaeus. Verzweigung der rechten Brachialis am Ende des Ober- und Anfang des Vorderarms. Der horizontale Strich oberhalb des Abganges der Art. uln. bestimmt die Lage des Ellbogengelenks. 2 mal vergr. Original.
   Bezeichn. s. Erkl. zu Taf. CXXVI u. CXXXI.
6. Pteropus medius. Rechter Arm. Oberarm von der Medialseite. Vorderarm u. Hand von der Volarseite. Natürl. Grösse. Original.
   Bezeichn. s. Erkl. zu Taf. CXXVI u. CXXXI.

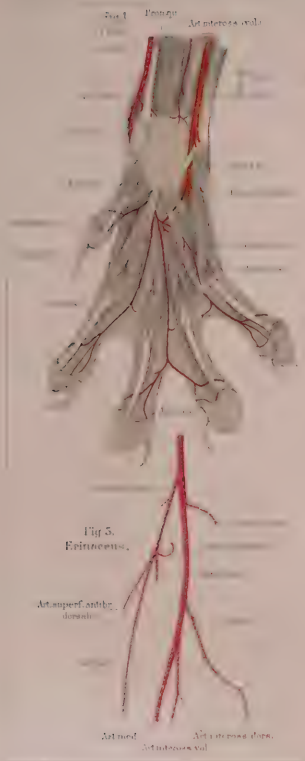

Fig 5.
Erinaceus.

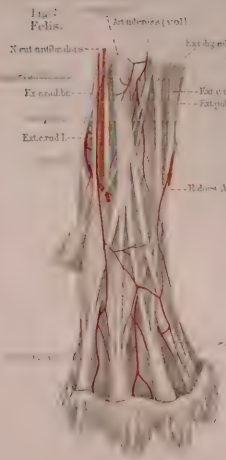

Fig. 6.
Pteropus.

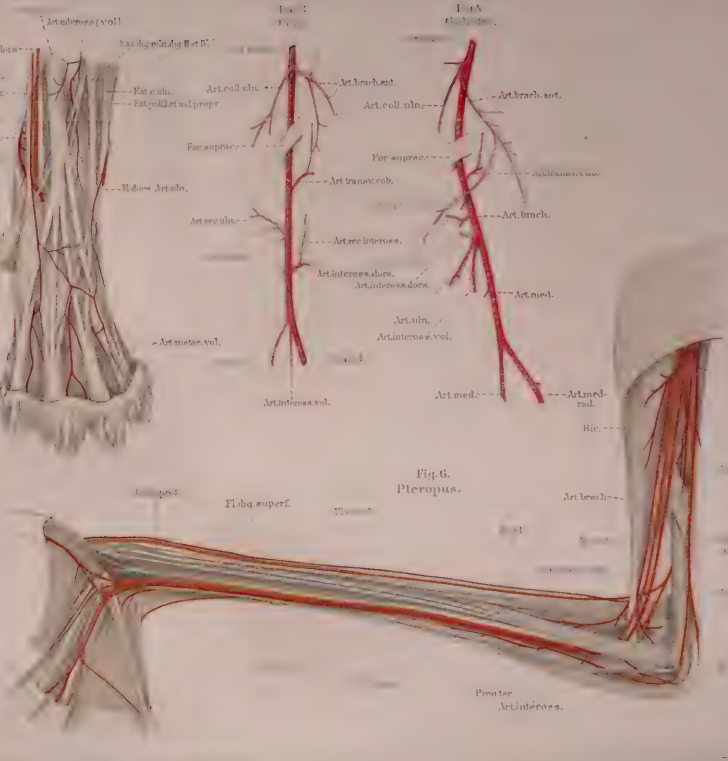

Erklärung von Tafel CXXVI.

Abkürzungen in den Bezeichnungen auf den Tafeln CXXVI—CXXX.

a. Blutgefässe.

Art. ax. = Arteria axillaris.
— bic. = Art. bicipitalis.
— brach. = Art. brachialis.
— brach ant. = Art. brachialis anterior (= superficialis).
— brach. post. = Art. brachialis posterior (= profunda).
— circumfl. h. ant. = Art. circumflexa humeri anterior.
— circumfl. h. post. = Art. circumflexa humeri posterior.
— circumfl scap. = Art. circumflexa scapulae.
— coll. med. = Art. collateralis media.
— coll. rad. = Art. collateralis radialis.
— coll. uln. = Art. collateralis ulnaris.
— inteross. = Art. interossea.
— mamm. int. = Art. mammaria interna.
— med. = Art. mediana.
— nutr. hum. = Art. nutritia humeri.
— pl. cub. = plicae cubiti superficialis.
Art. prof. br. = Art. profunda brachii.
— rad. = Art. radialis.
— rec. rad. = Art. recurrens radialis.
— rec. uln. = Art. recurrens ulnaris.
— subcl. = Art. subclavia.
— subsc. = Art. subscapularis.
Aa. subcut. et cut. — Artt. subcutaneae et cutaneae.
Art. thor.-acrom. = Art. thoracico-acromialis.
— thor. ant. = Art. thoracica anterior.
— thor.-dors. = Art. thoracico-dorsalis.
— thor. l. = Art. lateralis (= longa).
— transv. cub. = Art. transversa cubiti.
— transv. scap. = Art. transversa scapulae (= suprascapularis).
— uln. = Art. ulnaris.
R. coll. = Ramus collateralis.
— comm. = R. communicans.
V. ceph. = Vena cephalica.

b. Muskeln.

Anc. = Anconaeus.
— l. = Anc. longus.
— med. = Anc. medialis.
— med. sup. = Anc. medialis superior.
Arc. ax. = Musculöser Achselbogen, Panniculus carnosus.
Bic. = Biceps.
Br. int. = Brachialis internus.
Br. rad. = Brachio-radialis (Supinator longus).
Cor.-brach. (long. br.) = Coraco-brachialis (longus s. brevis).
Delt. = Deltoides.
Dorso-antibr. = Dorso-antibrachialis.
Ext. carp. rad. l. = Extensor carpi rad. l.
Epicor.-brach. = Epicoraco-brachialis.
Fl. c. rad. = Flexor carpi radialis.
— dig. c. = Fl. digitorum communis.
Lac. fibr. = Lacertus fibrosus.
Lat. = Latissimus dorsi.
Lat.-cond. = Latissimo-condyloideus (= Dorso-epitrochlearis = Tensor fasciae antibrachii).
Lev. scap. = Levator scapulae.
Pann. carn. = Panniculus carnosus.
Pect. maj. = Pectoralis major.
Pron. ter. = Pronator teres.
Scal. = Scalenus.
Serr. ant. mj. = Serratus anticus major.
Subcl. = Subclavius.
Subsc. = Subscapularis.
Sup. br. = Supinator brevis.
— l. = Sup. longus.
Suprasp. = Supraspinatus.
Ter. mj. = Teres major.

c. Nerven.

N. ax. = Nervus axillaris.
— bic. et cor.-brach. = N. bicipitis et coraco-brachialis.
— cut. antibr. lat. = N. cutaneus antibrachii lateralis.
— cut. antibr. med. = N. cutaneus antibrachii medialis.
— inteross. = N. interosseus.
— med. = N. medianus.
— musc. cut. = N. musculo-cutaneus.
— phren. = N. phrenicus.
N. rad. = Nervus radialis.
— rad. { prof. = N. radialis { profundus
{ superf. { superficialis.
Nn. subcut. et cut. = Nn. subcutanei et cutanei.
N. subsc. = N. subscapularis.
— supracor. = N. supracoracoideus.
— suprasc. = N. suprascapularis.
— thor.-ant. = N. thoracico-anterior.
— thor. l. = N. thoracicus longus.
— uln. = N. ulnaris.

d. Sonstige Abkürzungen.

Cl. = Clavicula.
Cost. = Costa.
Ep. uln. = Epicondylus ulnaris.
For. supracond. = Foramen supracondyloideum (s. Canalis s.).
Hum. = Humerus.
Lac. fibr. = Lacertus fibrosus.
Lgl. ax. = Lymphoglandula axillaris.
Olecr. = Olecranon.
Orif. ant. can. supracond. = Orificium anterius canalis supracondyloidei.

Echidna. Rechter Oberarm, Ansicht von innen. $\frac{1.5}{1}$. Der Schultergürtel ist aus der sternalen Verbindung gelöst. Die ganze Extremität ist maximal vom Thorax abducirt. Vom Pectoralis major ist ein grosses Stück abgetragen. Die dorsalen Theile des Plexus brachialis sind etwas dunkler gelb dargestellt als die ventralen. Von den Rr. cutanei laterales der Intercostalnerven sind nur die vordersten, und von diesen nur die Rr. posteriores eingezeichnet. Die cervicalen Wurzeln des Plexus brachialis sind mit arabischen, die thoracalen mit römischen Ziffern bezeichnet. Original.

Die Bezeichnung der Muskeln und Nerven nach Ch. Westling [Anatomische Untersuchungen über Echidna. Bihang till k. Svenska Vet. Akad. Handlingar. Bd. 15. Afd. IV. Nr. 3.].

Abkürzungen s. oben.

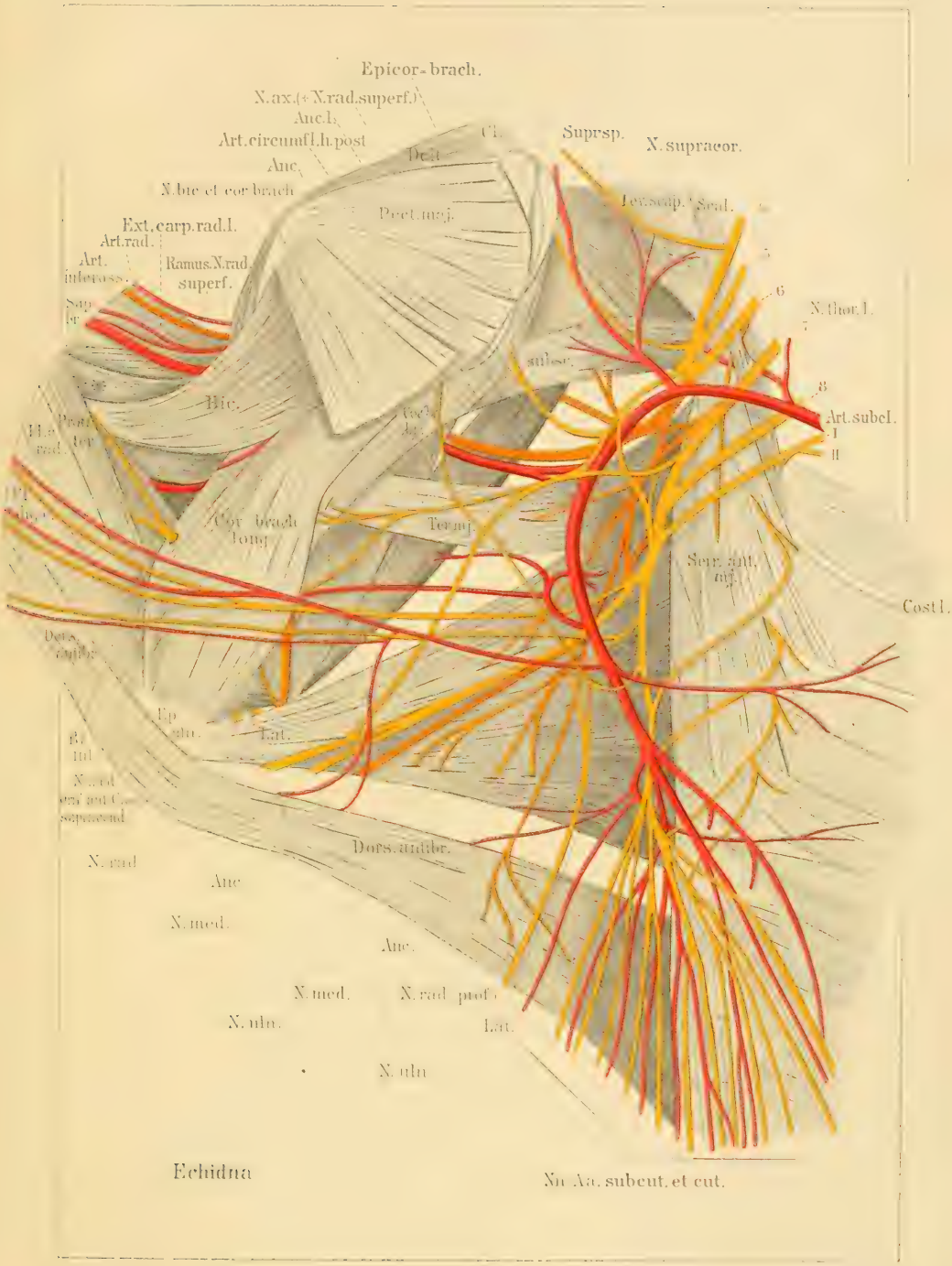

E. Göppert del.

Erklärung von Tafel CXXVII.

Fig.

1. Halmaturus Benetti. Rechter Oberarm, Vorderansicht $1^1/_3$ mal vergr. Die vordere Muskelwand der Achselhöhle ist zurückgeschlagen, die Hautmusculatur entfernt. Die A. thoracica ant. ist durchschnitten, ihr Anfang und die Endäste sind erhalten. Original.

Bezeichnungen s. Erkl. zu Taf. CXXVI.

2. Choloepus didactylus. Linker Oberarm von der Innenseite. Natürl. Grösse. Die Clavicula (Cl.) ist aus ihrer sternalen Verbindung gelöst, der Pectoralis major vom Thorax abpräparirt, der musculöse Achselbogen entfernt bis auf Stumpf (Arc. ax.) und der Schultergürtel etwas vom Thorax abgezogen. Aus dem von der Endsehne des Latissimus dorsi (Lat.) entspringenden und am distalen Theile des Humerus (an der Umgrenzung des Canalis supracondyloideus) inserirenden Muskel (zur Streckmusculatur des Oberarms gehörig, vom Radialis versorgt) ist ein Stück dicht oberhalb der Insertion herausgeschnitten. Die Rami laterales der oberen Nn. intercostales sind abgeschnitten. Die dorsalen Bestandtheile des Plexus brachialis sind dunkelgelb, die ventralen hellgelb getönt. Original.

** Zur Bicepssehne ziehendes Bündel des M. deltoides. * Zur Bicepssehne ziehendes Bündel des Pectoralis major. Uebrige Bezeichnungen s. Erkl. zu Taf. CXXVI.

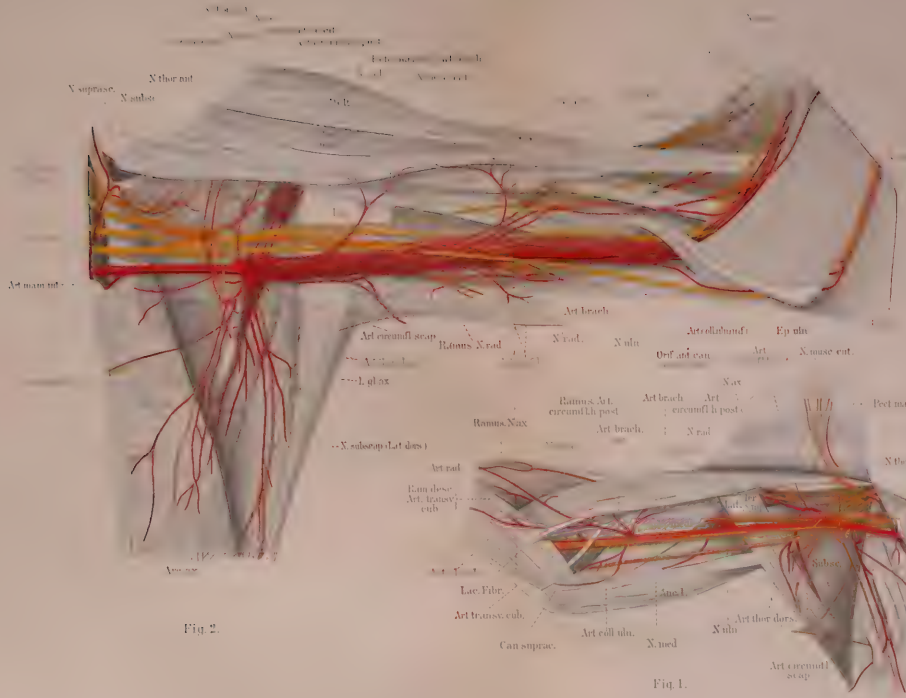

Fig. 2.

Choloepus.

Fig. 1.

Halmaturus

Erklärung von Tafel CXXVIII.

Fig.

1. Lemur collaris. Arterien und Nerven der Achselhöhle und des Oberarms der linken Seite. Natürl. Grösse. Verhalten der rechten Seite desselben Thieres s. Fig. 3. Der Musc. pectoralis ist am Ursprunge abgelöst und zurückgeschlagen. Das Ende des Astes der Art. axillaris, von welchem die Circumflexae humeri, Circumfl. scapulae und Thoracico-dorsalis entspringen, ist durch die Art. axillaris und die Plexusstränge verdeckt. Original.

   Bezeichn. s. Erkl. zu Taf. CXXVI.

2. Perodicticus potto. Natürl. Grösse. Arterien von Achselhöhle und Oberarm der rechten Seite. Pectoralis und Panniculus carnosus zurückgeschlagen. Original.

   Anast. I = Anastomose zwischen Anfang der Brachialis anterior und dem unterhalb des Foramen supracondyloideum gelegenen Theile der Brachialis bez. ihrer Begleitarterien. Anast. II = Anastomose zwischen Radialis und Ende der Brachialis. Sonstige Bezeichn. s. Erkl. zu Taf. CXXVI.

3. Lemur collaris. Verlauf der Gefässe und Nerven des rechten Oberarms (von vorn betrachtet). $\frac{1,5}{1}$. Die cervicalen Wurzeln des Plexus sind mit arabischen, die thoracalen mit römischen Buchstaben bezeichnet. Die dorsalen Theile des Plexus sind dunkler gehalten. Original.

   Die Gefässe des linken Oberarms desselben Thieres sind in Fig. 1 dieser Tafel dargestellt.

4. Lemur catta. Verlauf der Gefässe und Nerven des rechten Oberarms (von vorn betrachtet). $\frac{1,5}{1}$. Die roth punktirt dargestellte Gefässstrecke im unteren Theile der Figur bestand nur auf der linken Seite. Original.

   Im Uebrigen s. Erkl. zu Taf. CXXVI.

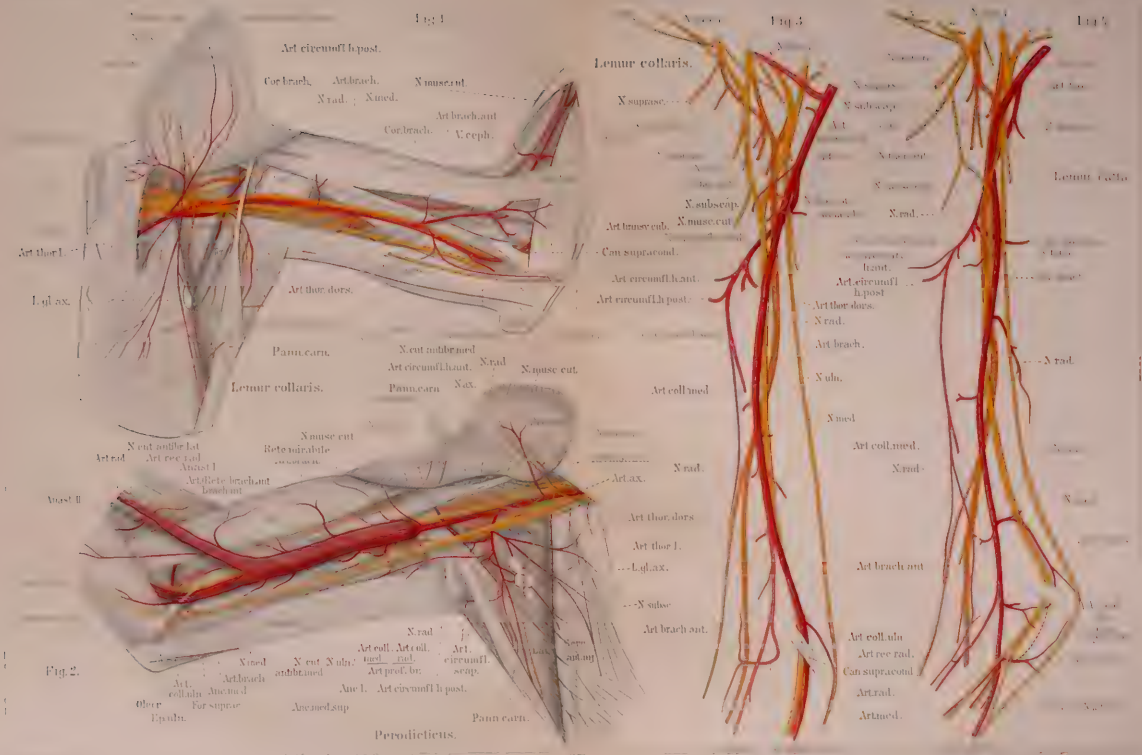
Fig. 1
Art circumfl. h. post.
Cor. brach.
Art. brach.
N. musc. cut.
N. rad.
N. med.
Art. brach. ant.
Cor. brach.
V. ceph.
Art. thor. l.
L. gl. ax.
Art. thor. dors.
Pann. carn.
N. cut. antibr. med.
Art. circumfl. h. ant.
N. rad.
N. musc. cut.
Pann. carn.
N. ax.
Lemur collaris.
N. musc. cut.
Rete mirabile
N. cut. antibr. lat.
Art. rad.
Art. rec. rad.
Anast. I.
Art. Rete brach. ant.
brach. ant.
Anast. II.
Fig. 2.
N. rad.
Art. coll. med.
Art. coll. rad.
Art. circumfl. scap.
Art. prof. br.
N. med.
N. cut. antibr. med.
N. uln.
Art. brach.
Art. coll. uln.
Anc. med.
Anc. l.
Art. circumfl. h. post.
Olecr.
For. suprac.
Ep. uln.
Anc. med. sup.
Pann. carn.
Perodicticus.
Fig. 3
Lemur collaris.
N. suprasc.
N. subscap.
Art. brusc. cub.
N. musc. cut.
Can. supracond.
Art. circumfl. h. ant.
Art. circumfl. h. post.
Art. thor. dors.
N. rad.
Art. brach.
N. uln.
Art. coll. med.
N. med.
Art. coll. med.
N. rad.
Art. ax.
Art. thor. dors.
Art. thor. l.
L. gl. ax.
N. subsc.
Art. brach. ant.
Art. brach. ant.
Art. coll. uln.
Art. rec. rad.
Can. supracond.
Art. rad.
Art. med.
N. rad.
Art. circumfl. h. post.
N. rad.

Erklärung von Tafel CXXIX.

Fig.

1. Hapale jacchus. Mediale Ansicht des Oberarms. Copie nach L. Bayer. Fig. 1 und 2 wurden dem Autor von Herrn Prof. Leche gütigst zur Verfügung gestellt.
Bezeichn. s. Erkl. von Taf. CXXVI.

2. Ateles paniscus. Mediale Ansicht des Oberarms, nach L. Bayer.
Bezeichn. s. Erkl. von Taf. CXXVI.

3*r* u. *l*. Hapale jacchus. Plexus brachialis mit Art. axillaris, Brachialis und Brach. ant. beider Seiten. Ventrale Ansicht bei zur Horizontalen abducirten Armen. $2^1/_2$ mal vergr. Original.
Bezeichn. s. Erkl. von Taf. CXXVI.

4*r* u. *l*. Hapale rosalia. Arterien der Achselhöhle und der medialen Seite des Oberarms der rechten und linken Seite eines Individuums. $1^1/_2$ mal vergr. Die Gefässe und Nerven sind so gezeichnet, wie sie nach Entfernung des Pectoralis major direct durch Präparation zur Darstellung gebracht werden konnten. Original.
Bezeichn. s. Erkl. von Taf. CXXVI.

Fig. 1

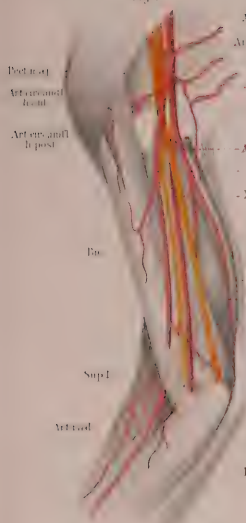

Hapale jacchus.

Fig. 2



Ateles paniscus.

Fig. 3

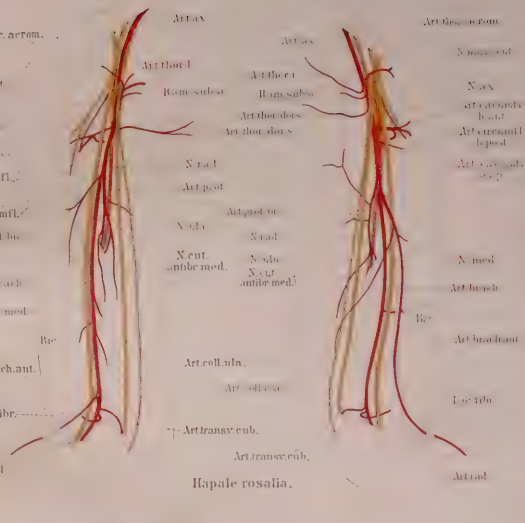

Hapale rosalia.

Fig. 4.



Hapale jacchus.

Fig. 1. 2 Bayer 2. 3 L. Coppert del.

Erklärung von Tafel CXXX.

Fig.

1*r* u. *l*. Cebus capucinus. Uebersicht über die Gefässe der Achselhöhle und der medialen Seite des Oberarms beider Seiten, wie sie sich nach Entfernung der Mm. pectorales darstellen. Natürl. Gr. Original.

R. coll. = Collateralbahn vor dem Canalis supracondyloideus. Uebrige Bezeichn. s. Erkl. von Taf. CXXVI

2*r* u. *l*. Cebus hypoleucus. Darstellung der Gefässe der distalen Theile des Oberarms und der Plica cubiti beider Seiten eines Individuums. Ansicht von der medialen Seite. Natürl. Gr. Die von M. brachialis internus und Biceps bedeckte Strecke der Transversa cubiti ist punktirt gezeichnet. Original.

R. coll. = Vor dem Foramen supracondyloideum vorbeiführender Collateralstamm. Sonst. Bezeichn. s. Erkl. von Taf. CXXVI.

3. Cynocephalus sphinx. Gegend der rechten Ellbogenbeuge. Ansicht von der medialen Seite. Natürl. Gr. Varietät. Versorgung des Vorderarms durch die Brachialis anterior; Ende des Hauptstammes als Recurrens ulnaris. Von den von Muskeln bedeckten Gefässe und Nerven sind nur die Contouren gezeichnet. Original.

Bezeichn. s. Erkl. von Taf. CXXVI.

4. Satyrus orang. Distaler Theil des Ober-, proximaler des Vorderarms. Ansicht von vorn. Natürl. Gr. Aus dem unteren Theile des Brachialis internus und des Biceps ist ein Stück herausgeschnitten, so dass die Vorderseite des Humerus sichtbar wird, um die Anastomose zwischen Art. transv. cubiti und Recurrens radialis zu zeigen. Original.

Bezeichn. s. Erkl. von Taf. CXXVI.

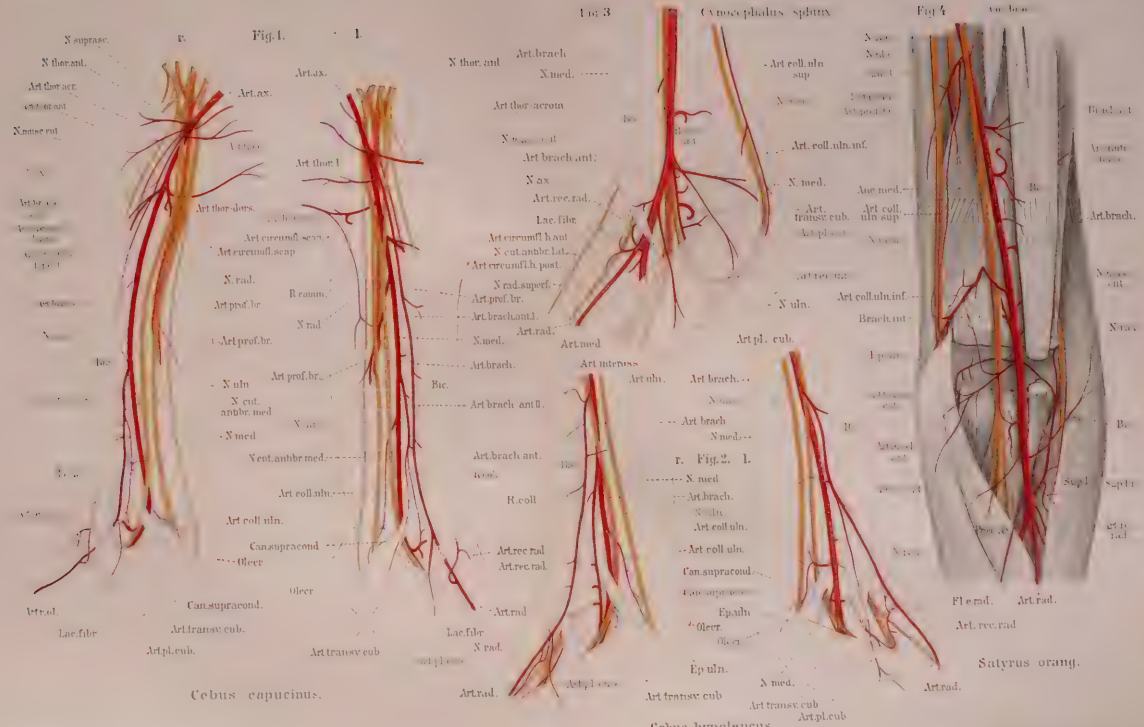
r. Fig. 1. l.
Cebus capucinus.
Fig. 3
Cebus hypoleucus.
r. Fig. 2. l.
Fig. 4
Satyrus orang.

Erklärung von Tafel CXXII.

Fig.

1—2. Herz der Hauskatze. 1 die rechte, 2 die linke Herzhälfte eröffnet. *Fo* Fossa ovalis. *Vt* Valvula thebesii. *Mp* Musc. pectinati. *Mpp* Musc. papillares. *As* Auricula sinistra. *Ao* Aorta. *Ap* Arteria pulmonalis. *Vcs* Vena cava superior. *Vci* Vena cava inferior. *Vp* Venae pulmonales. — Etwas vergrössert.

3. Herz von Ornithorhynchus paradoxus. Dorsalansicht. Man sieht den Verbindungsast zwischen den beiden oberen Hohlvenen. $^1/_1$ nat. Gr.

4. Herz von Echidna hystrix. Ansicht von der rechten Seite. Die Wandungen des rechten Vorhofs sind theils entfernt, theils aus einander gezogen. $^2/_3$ nat. Gr.

5. Herz von Dasypus sexcinctus. Ansicht von der rechten Seite. Die Wandung des Vorhofs ist theilweise entfernt, die der Kammer aufgeschlitzt und auseinandergelegt gedacht. $^1/_1$ nat. Gr.

Bezeichnungen der Fig. 3—5: *Foov* Fossa ovalis. *LVi* Limbus vieussenii. *Sa* Spatium intersepto-valvulare. *Ao, Ao asc* Aorta. *Oav* Ostium atrio-ventriculare. *Lv* Vena pulmonalis. *Ps, Pd* Pulmonalis sinistra et dextra. *Vci* Vena cava inferior. *Vcsd* Vena cava superior dextra. *Vcss* Vena cava superior sinistra. *Vad* Valvula dextra. *Vec* Vena coronaria.

Fig. 1 und 2 sind Originale, 3—5 nach Röse (791).

Fig. 1.

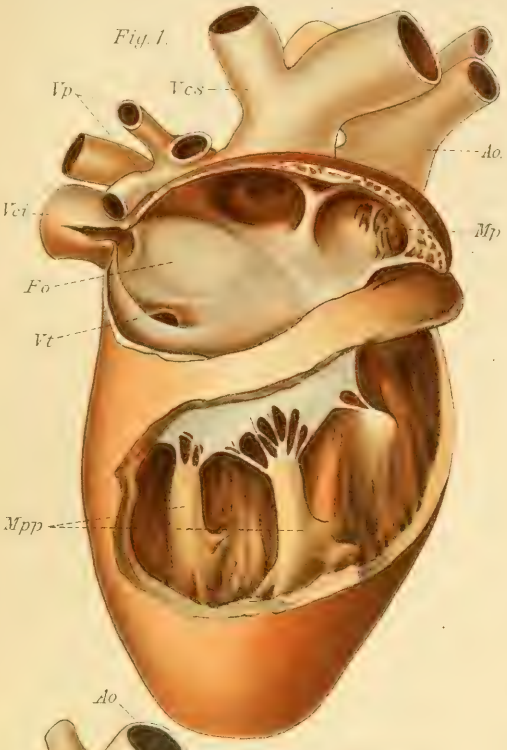

Fig. 2.

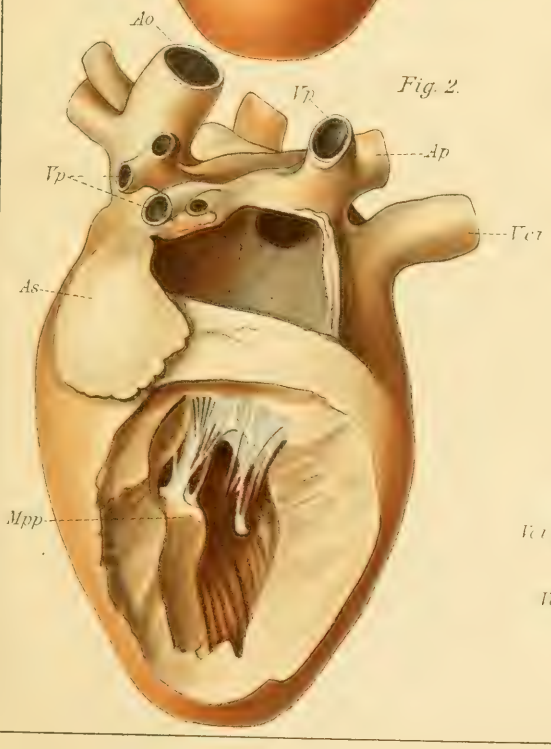

Fig. 3.

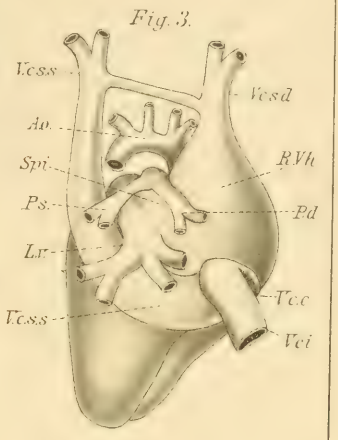

Fig. 4.

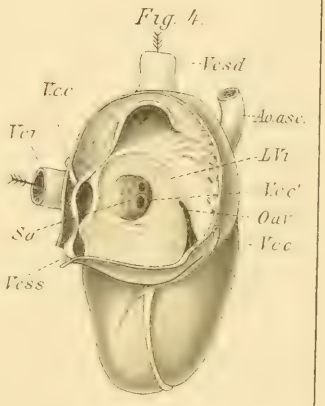

Fig. 5.

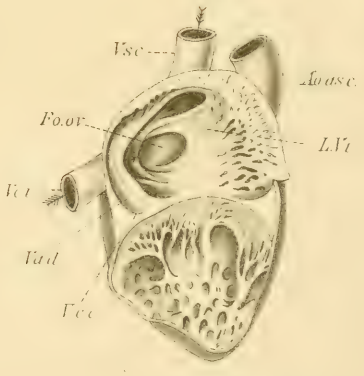

Lith. Anst. Julius Kirkhardt, Leipzig

Erklärung von Tafel CXXIII.

Fig.

1. Herz von Phascolomys wombat. Ansicht von der rechten Seite. Ein Theil der Wandung des rechten Vorhofs und Ventrikels ist entfernt. Man sieht die drei gesonderten Mündungen der Hohlvenen, ferner diejenigen der Herzvenen *Vcc* und *Vcc'*. Die übrigen Bezeichnungen wie Fig. 3—5, Taf. CXXII. $^1/_1$ nat. Gr.
2—3. Herz von Ornithorhynchus paradoxus. Rechte Kammer blosgelegt.
4—5. Herz von Echidna. Rechte Kammer blosgelegt.
6—7. Herz von Lepus cuniculus. Rechte Kammer geöffnet, um die Atrio-Ventricularklappen zu zeigen.
8. Querschnitt durch den Herzkammertheil von Ornithorhynchus paradoxus.
9. Dasselbe von Lepus cuniculus.

Bezeichnungen der Fig. 2—9: *PA* Arteria pulmonalis. *LV* Linke Herzkammer. *RV* Rechte Herzkammer. *abce* Musc. papillares. *rac, lac* Rechter und linker Lappen der Klappe.

Fig. 1 nach Röse (791), Fig. 2—9 nach Lankester (780, 781).

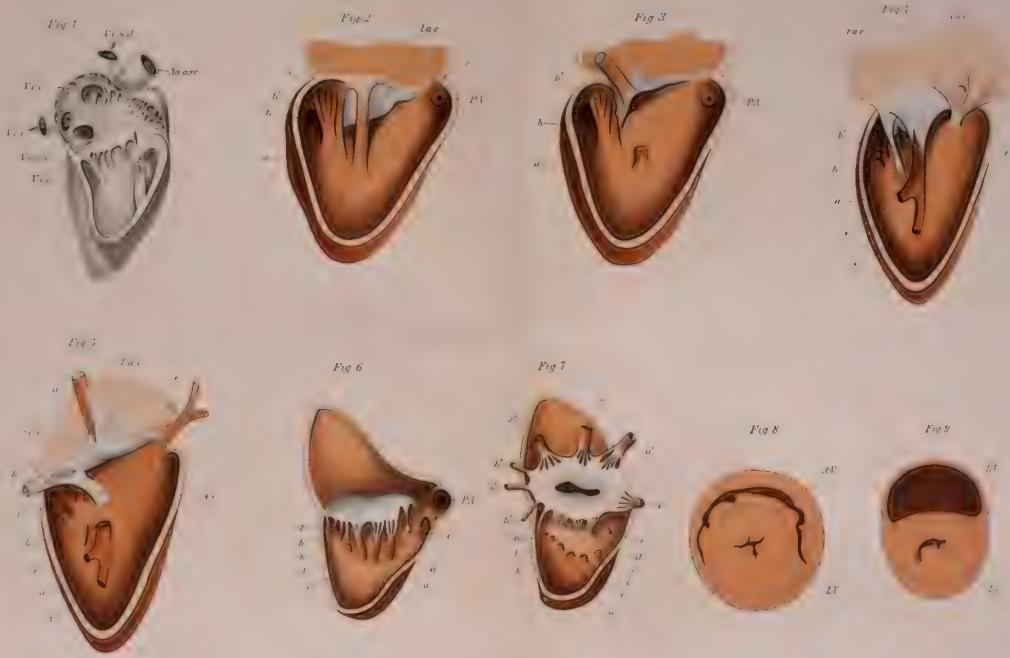
Fig. 1
Fig. 2
Fig. 3
Fig. 4
Fig. 5
Fig. 6
Fig. 7
Fig. 8
Fig. 9

Erklärung von Tafel CXXIV.

Canis familiaris.

Verzweigungen der Arteria anonyma und der A. subclavia sinistra.

Ao Aorta.
ap, *aup* A. auricularis posterior.
cc A. costo-cervicalis.
cco A. carotis communis.
ce A. carotis externa.
ci A. carotis interna.
ct A. cervicalis transversa.
dn A. dorsalis nasi.
gls Ein Stück der Glandula submaxillaris.
inf A. infraorbitalis.
li A. lingualis.
ls A. laryngea superior.
me A. maxillaris externa.
mi A. maxillaris interna.
o Ramus orbitalis.
oc Truncus omo-cervicalis.
occ A. occipitalis.
pha A. pharyngea ascendens.
ss A. subclavia sinistra.
thi A. thyreoidea inferior.
ths A. thyreoidea superior.
ts A. temporalis superficialis.
v A. vertebralis.

Originalzeichnung nach einem Präparate vom Assistenten L. Ribbing.

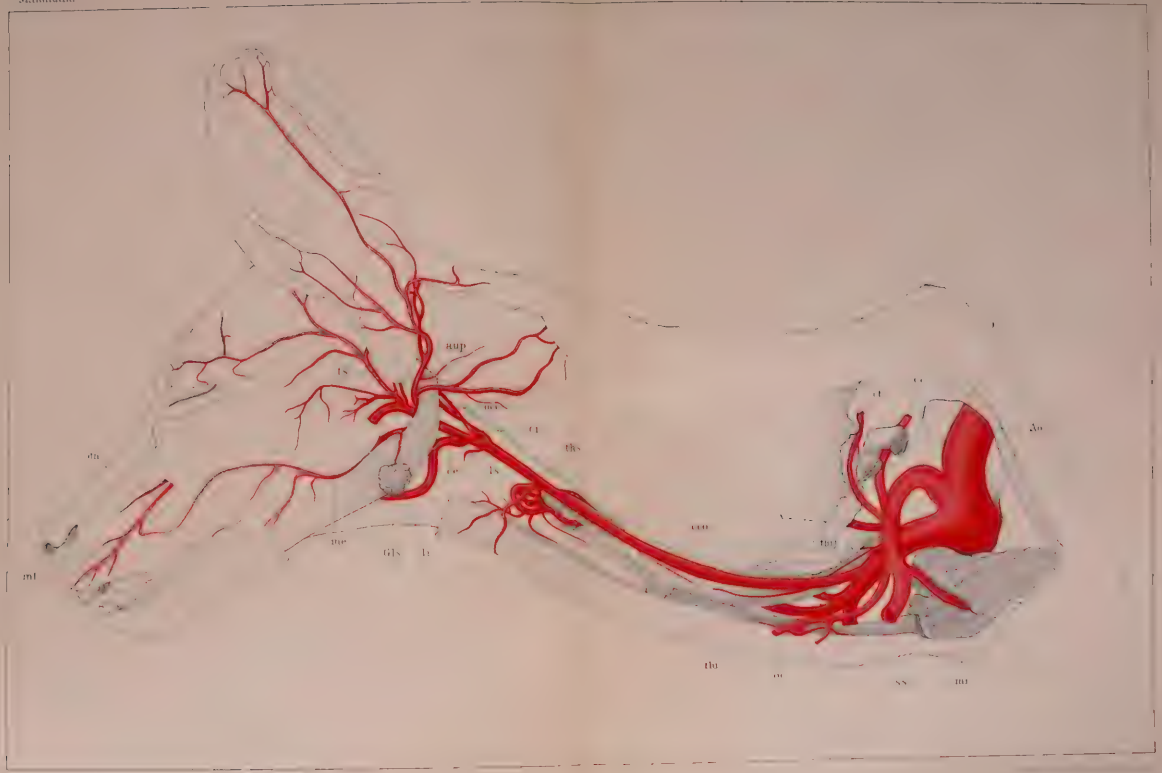
aup
ts
ths
ce
ls
Gls
ll
mt
thi
ss
mi
Ao

Erklärung von Tafel CXXV.

Canis familiaris.

Verzweigung der Arteria carotis externa.

Ao Aorta.
ap, aup A. auricularis posterior.
cc A. costo-cervicalis.
cco A. carotis communis.
ce A. carotis externa.
ci A. carotis interna.
ct A. cervicalis transversa.
dn A. dorsalis nasi.
gls Ein Stück der Glandula submaxillaris.
inf A. infraorbitalis.
li A. lingualis.
ls A. laryngea superior.
me A. maxillaris externa.
mi A. maxillaris interna.
o Ramus orbitalis.
oc Truncus omo-cervicalis.
occ A. occipitalis.
pha A. pharyngea ascendens.
ss A. subclavia sinistra.
thi A. thyreoidea inferior.
ths A. thyreoidea superior.
ts A. temporalis superficialis.
v A. vertebralis.

Originalzeichnung nach einem Präparate vom Assistenten L. Ribbing.

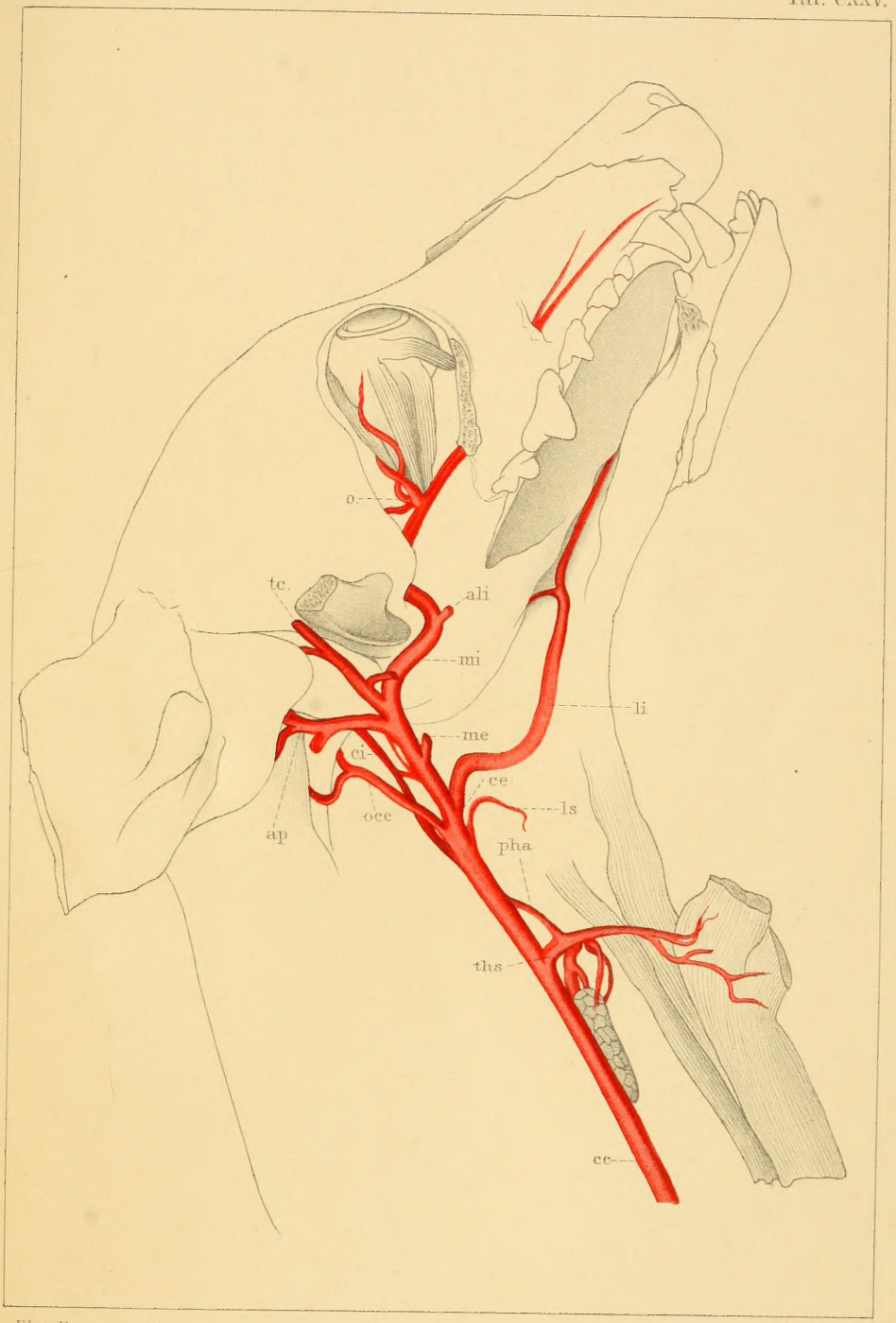

Elsa Rosenius del.

Lith. Anst. Julius Klinkhardt, Leipzig

SMITHSONIAN INSTITUTION LIBRARIES
3 9088 00763 5956